悪性腫瘍の画像診断
腹部～骨盤部

広島市立広島市民病院　放射線科

稗田雅司　廣延綾子　秦良一郎

松浦明子　浦島正喜

はじめに

脳神経、頭頸部、胸部、心血管、消化器、婦人科、泌尿器、乳房、骨軟部の9領域

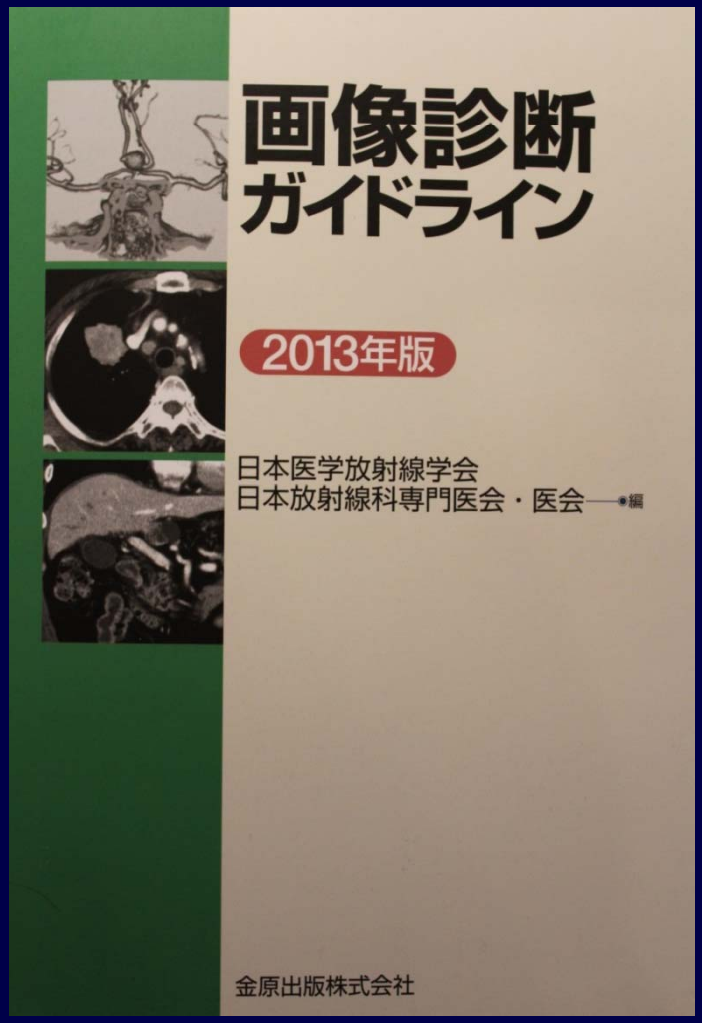

これらの領域から重要な疾患を絞り、clinical question方式で
エビデンスレベルと推奨グレードを提示して解説.

闇雲な検査
↓
被曝や医療経済の点からも由々しき問題.

画像検査の質を担保する目的で、

現時点での標準的と思われる撮像法について記載.

今回は消化器、婦人科領域を中心とした悪性腫瘍の画像診断
についてガイドラインに沿って検査法と実際の画像を提示する.

50代女性
多発大腸癌

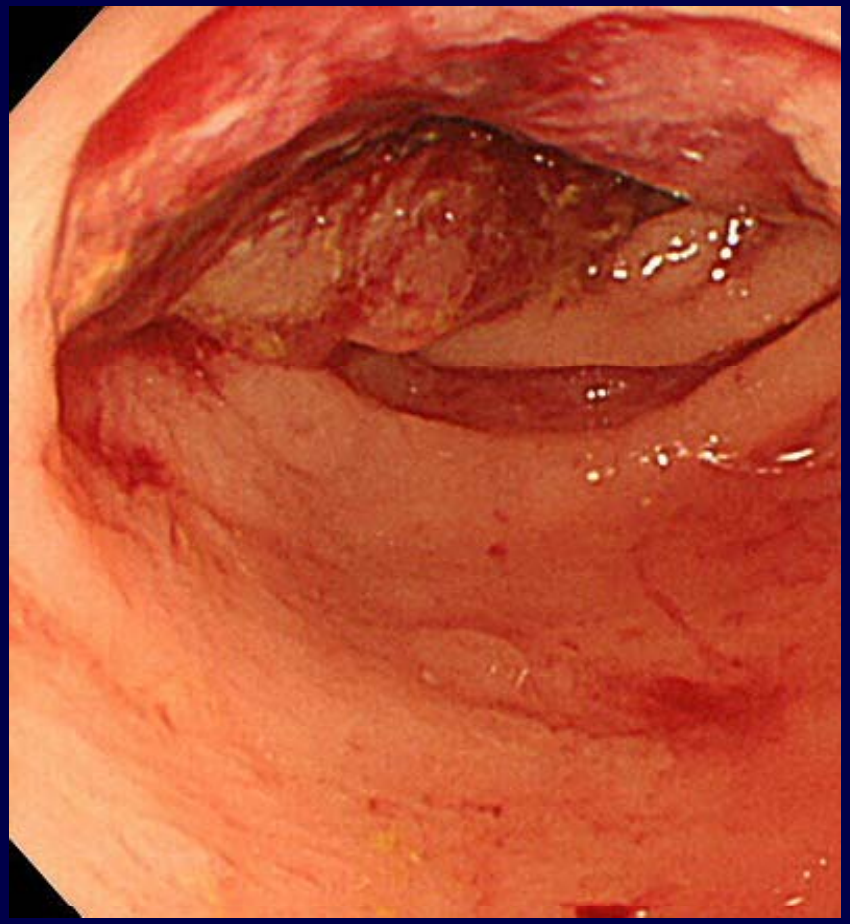

直腸癌

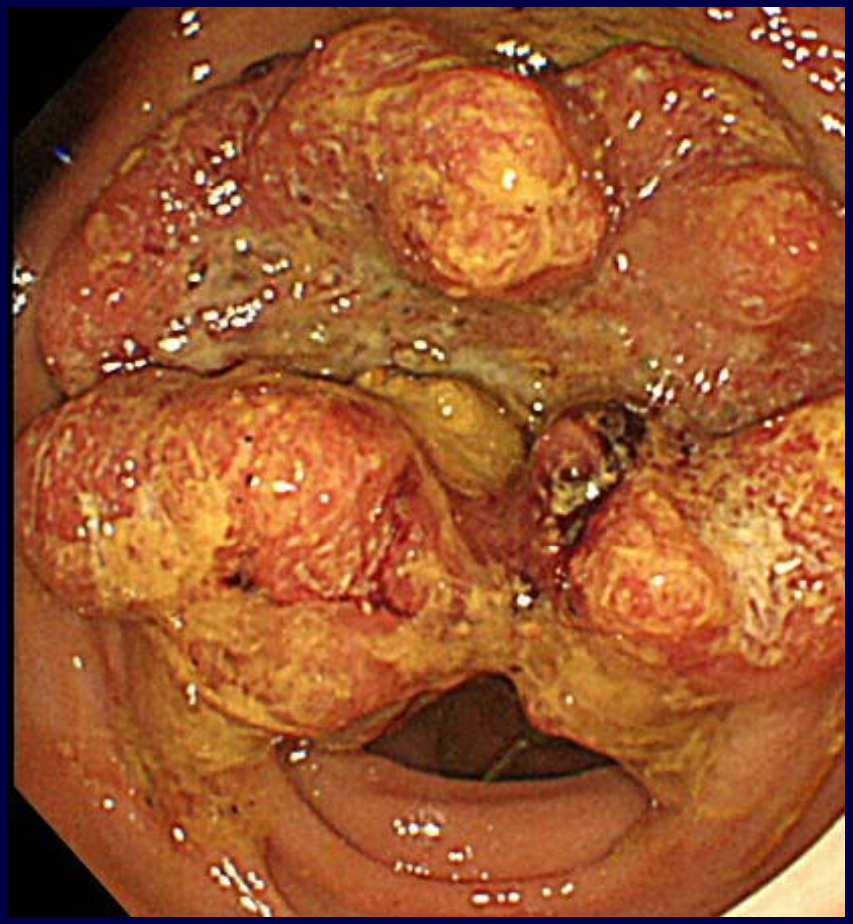

S状結腸癌

直腸癌

造影CT

水平断

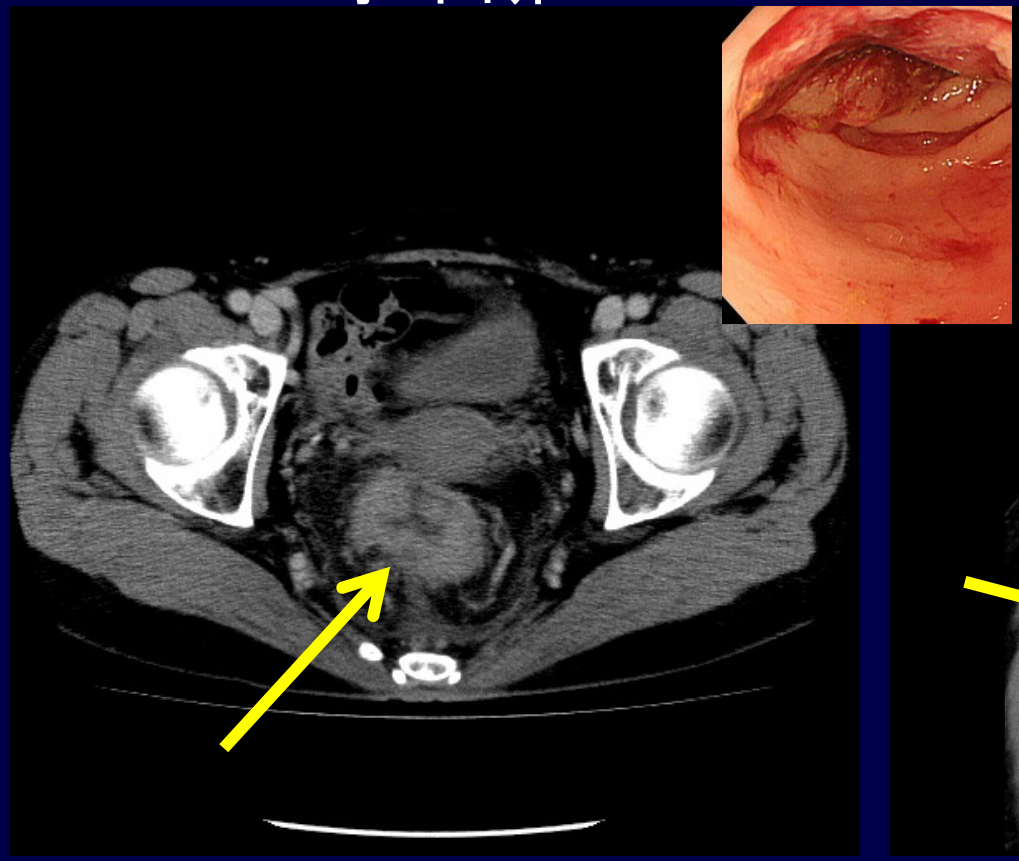

冠状断

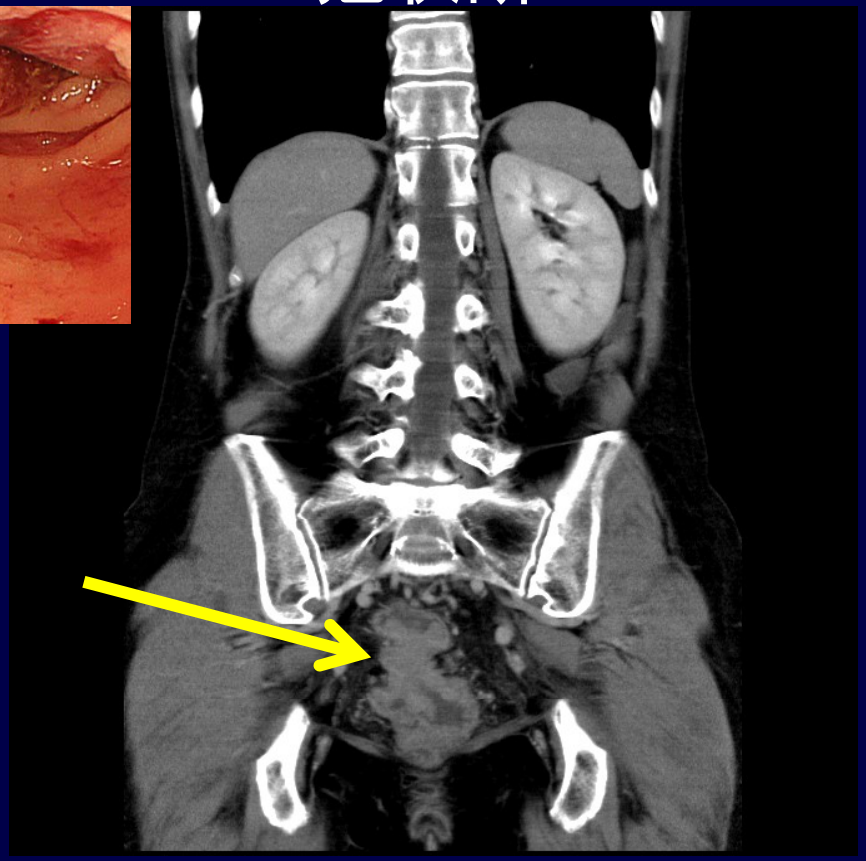

直腸Raを中心に不整な壁肥厚

直腸傍リンパ節転移

造影CT

水平断

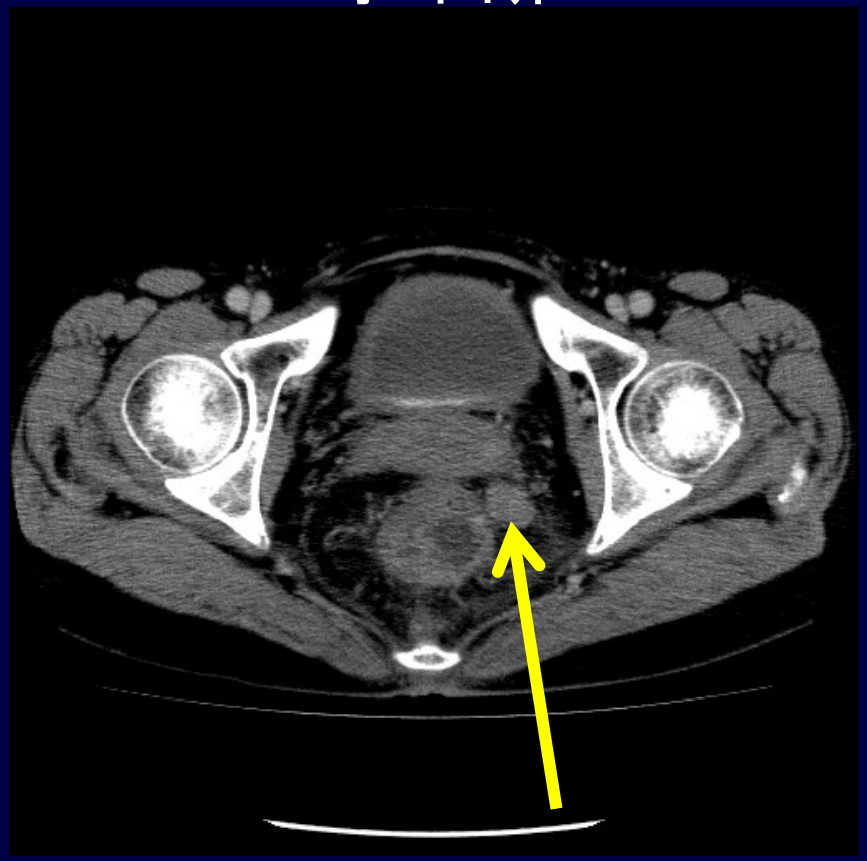

冠状断

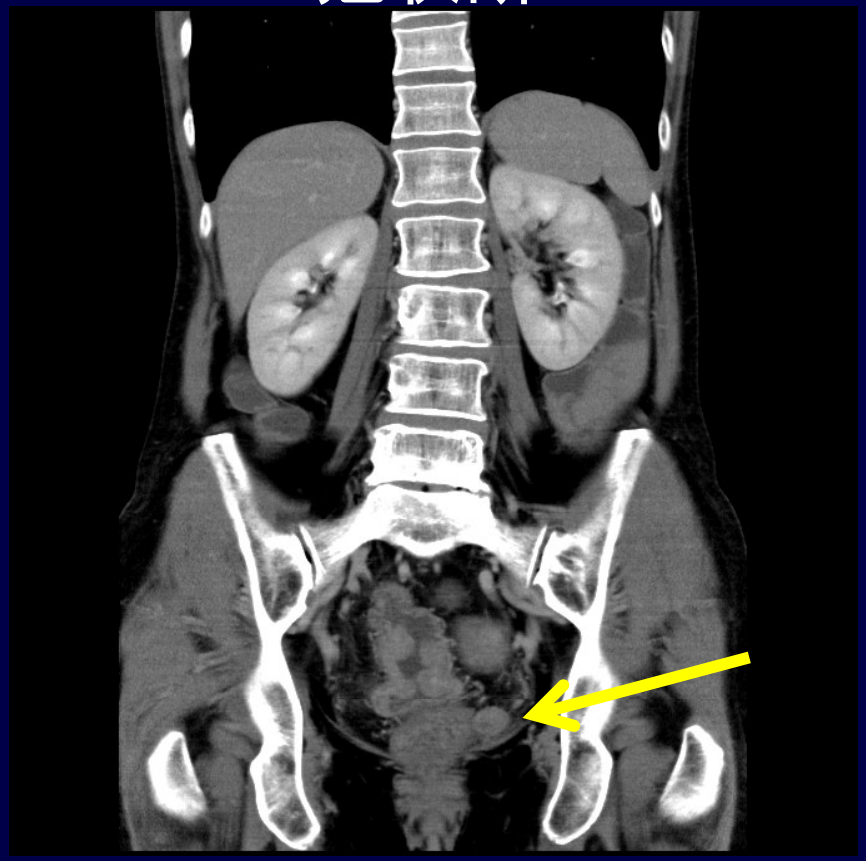

直腸の原発巣近傍左側に18mm大の結節

S状結腸癌

造影CT

水平断

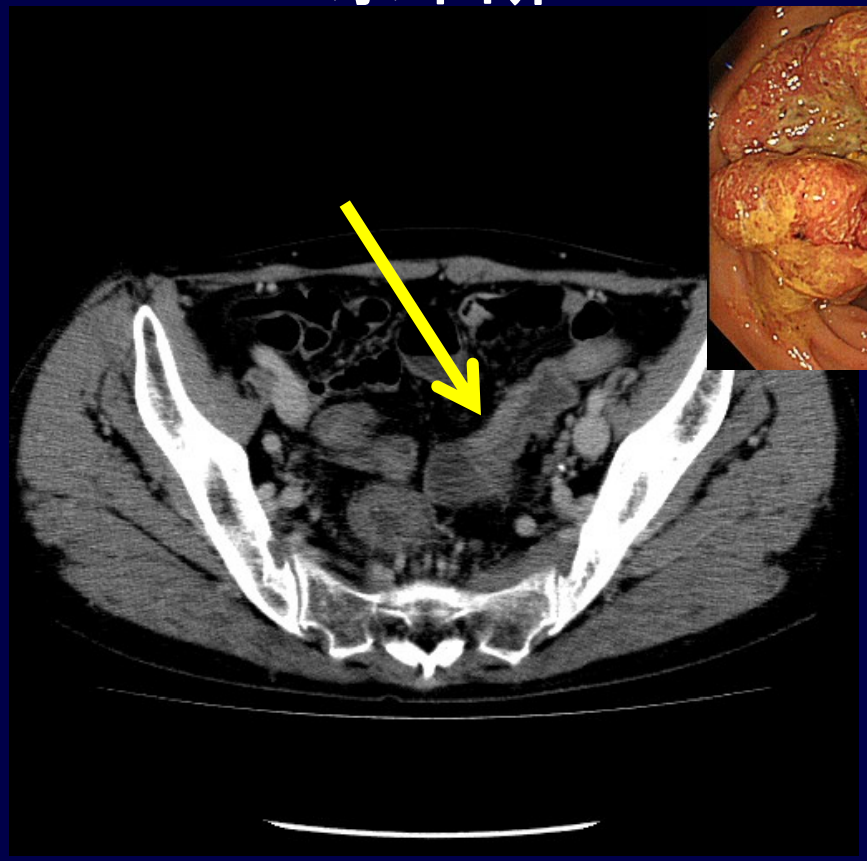

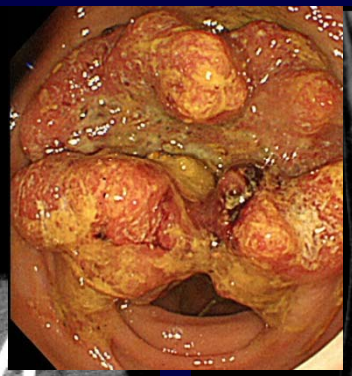

冠状断

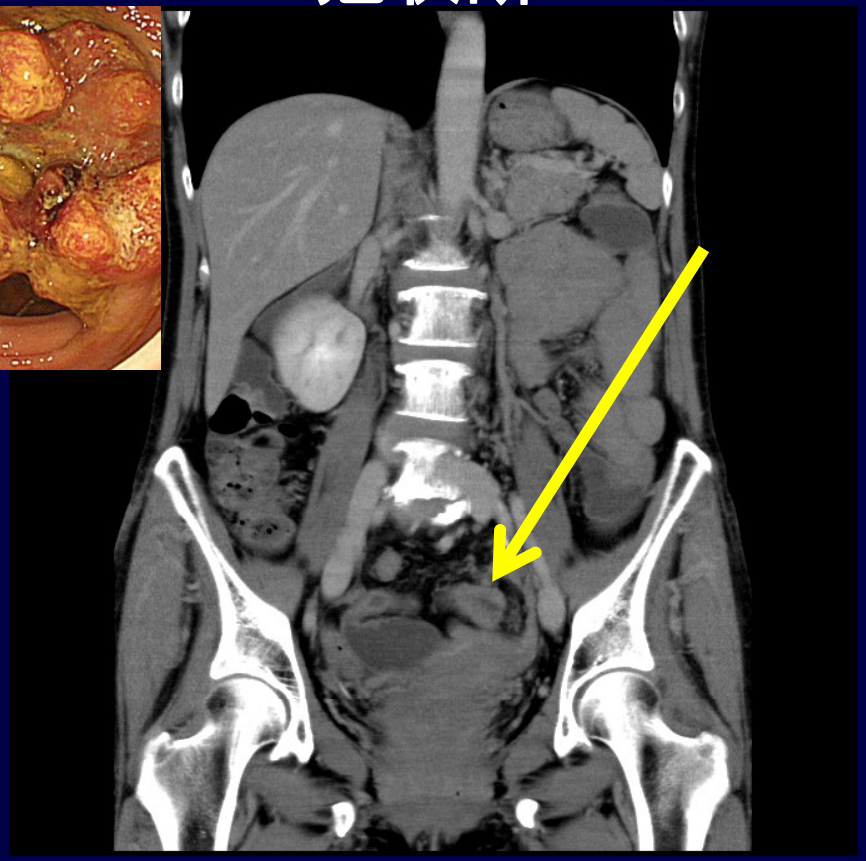

S状結腸に不整な壁肥厚

S状結腸傍リンパ節転移

造影CT

水平断

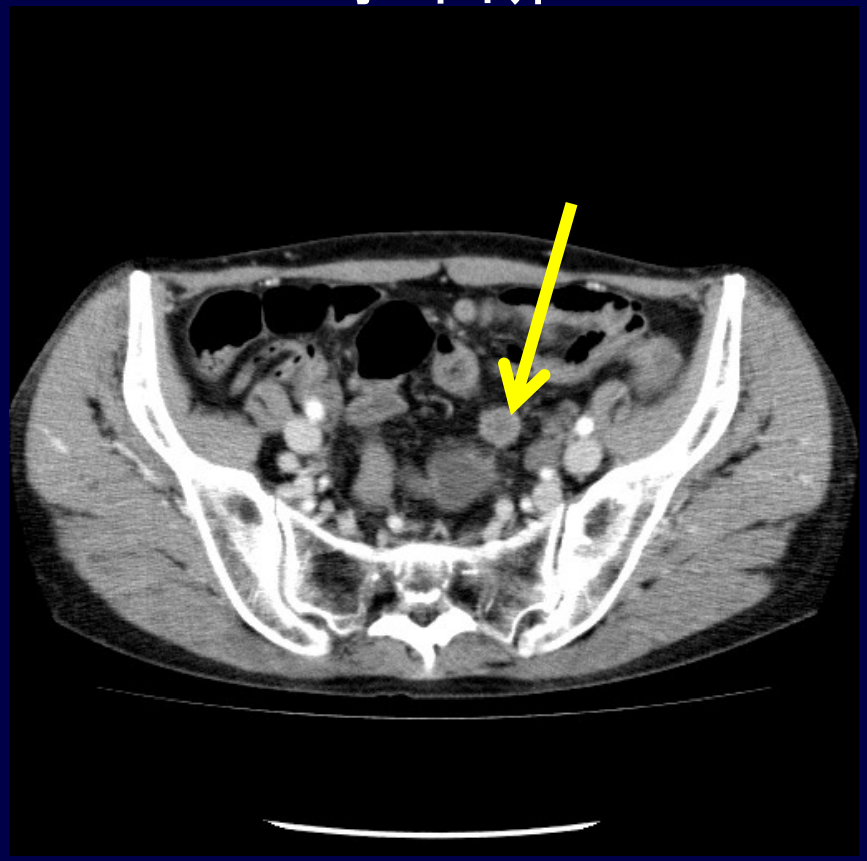

冠状断

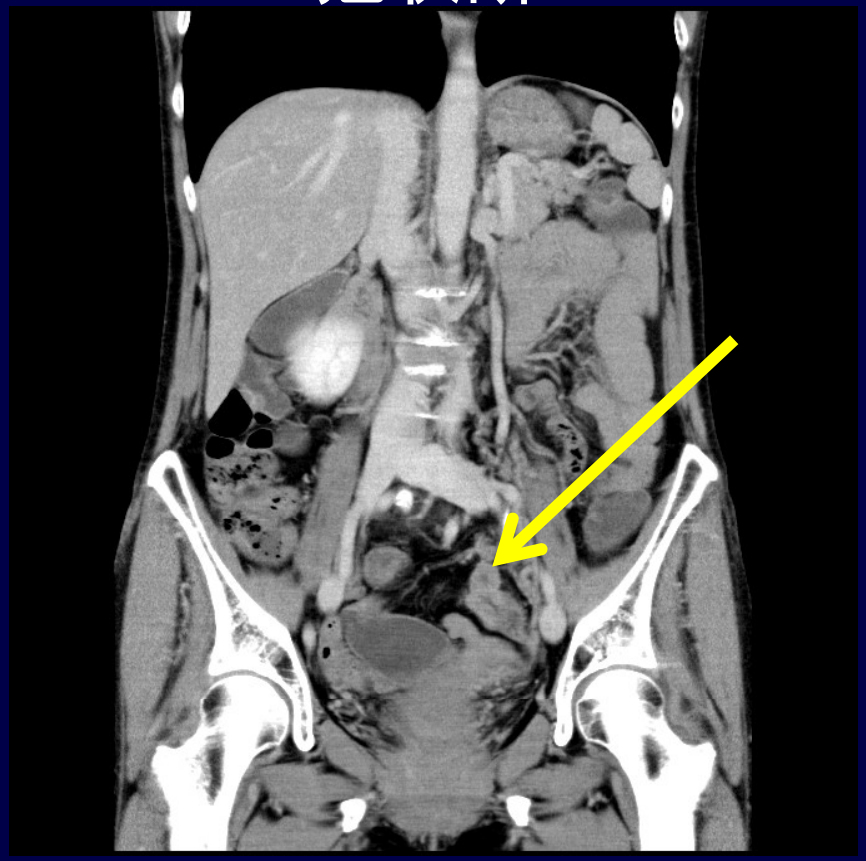

S状結腸の原発巣近傍頭側に15mm大の結節

直腸癌

FDG-PET/CT

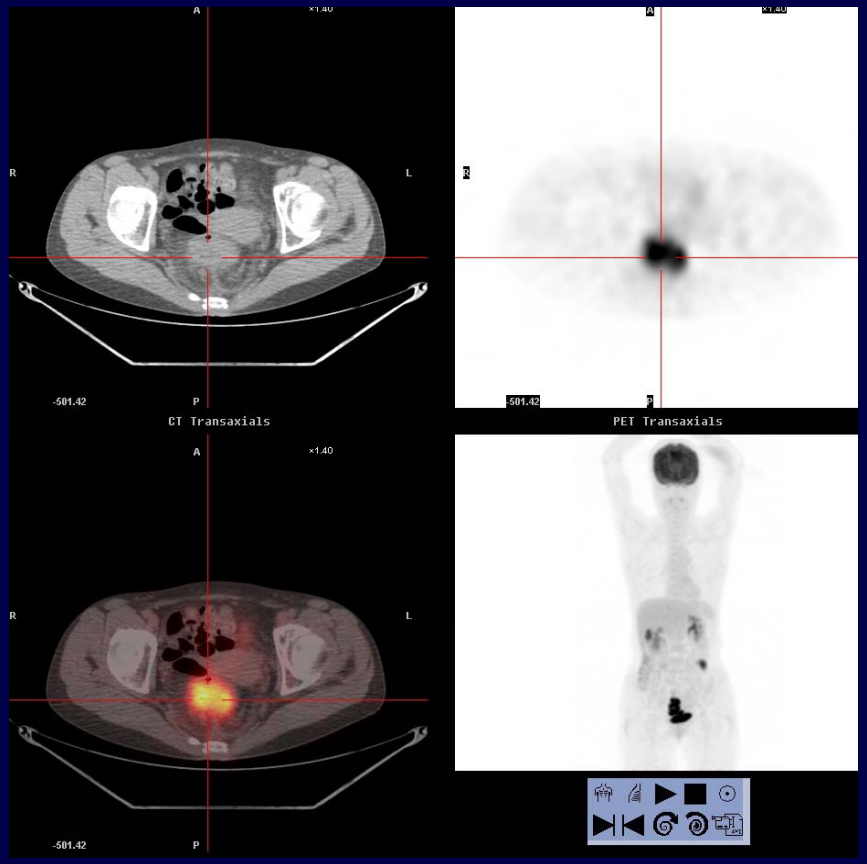

造影CT

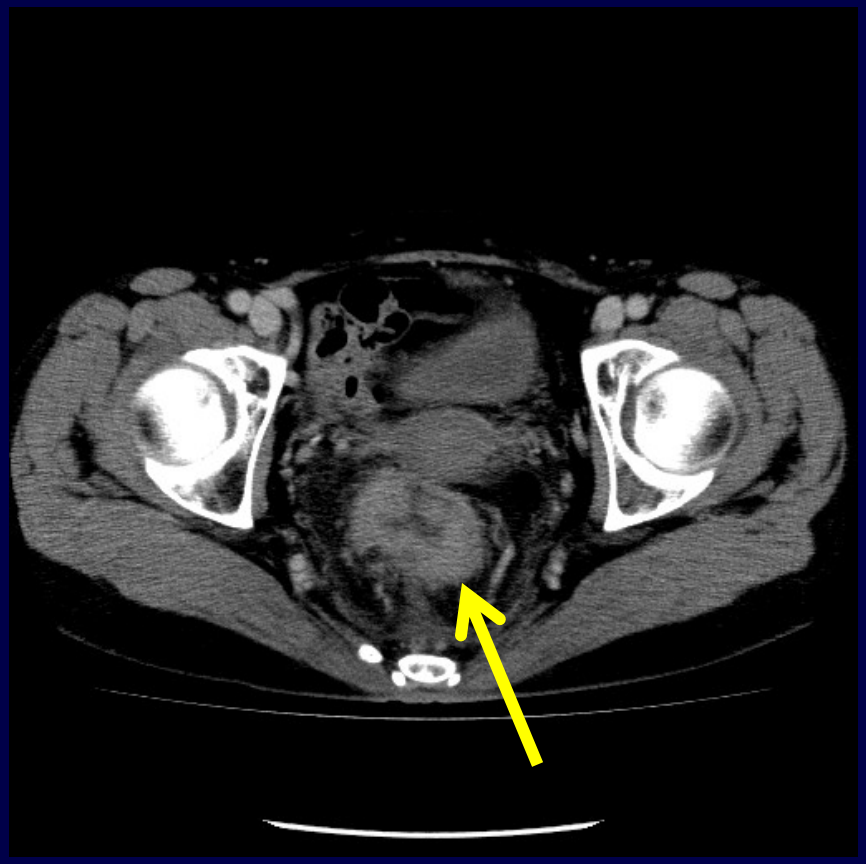

術前検査はまずCTだが、FDG-PET/CTも.

直腸傍リンパ節転移

FDG-PET/CT

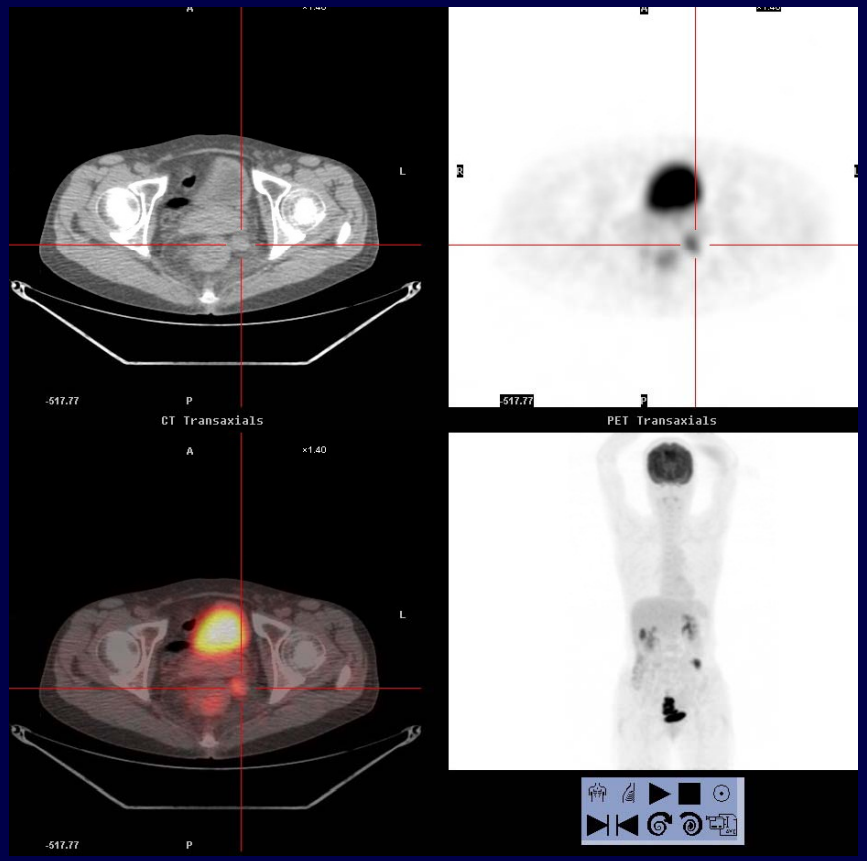

造影CT

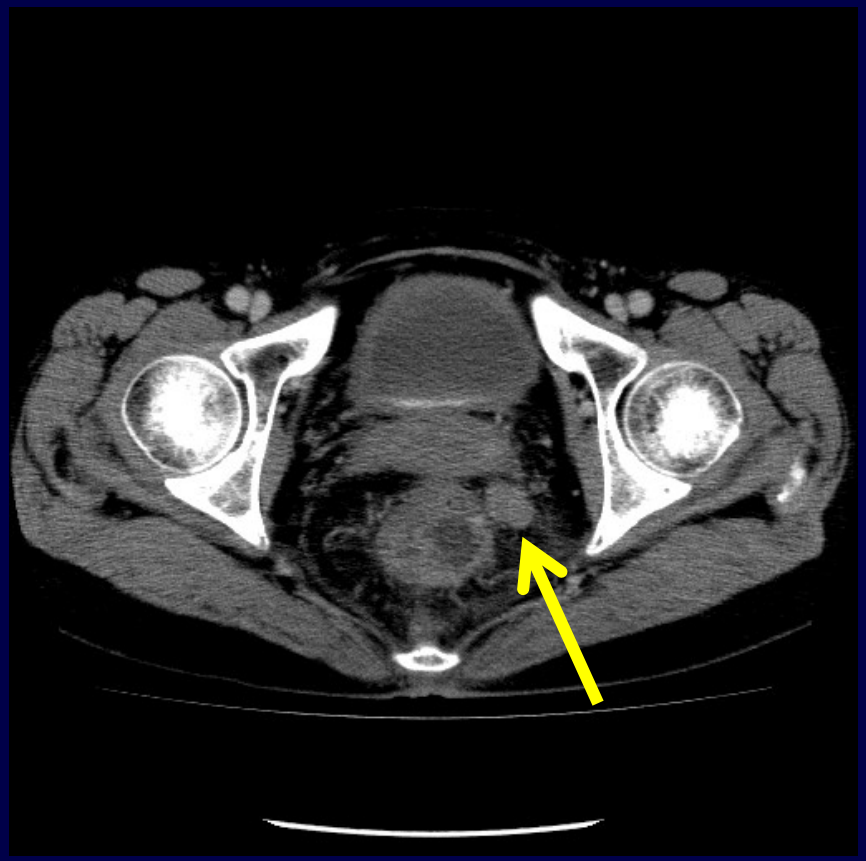

大腸癌治療ガイドライン医師用 2010年版

FDG-PET/CT：再発部位の検索と確定に有用.

S状結腸癌

FDG-PET/CT

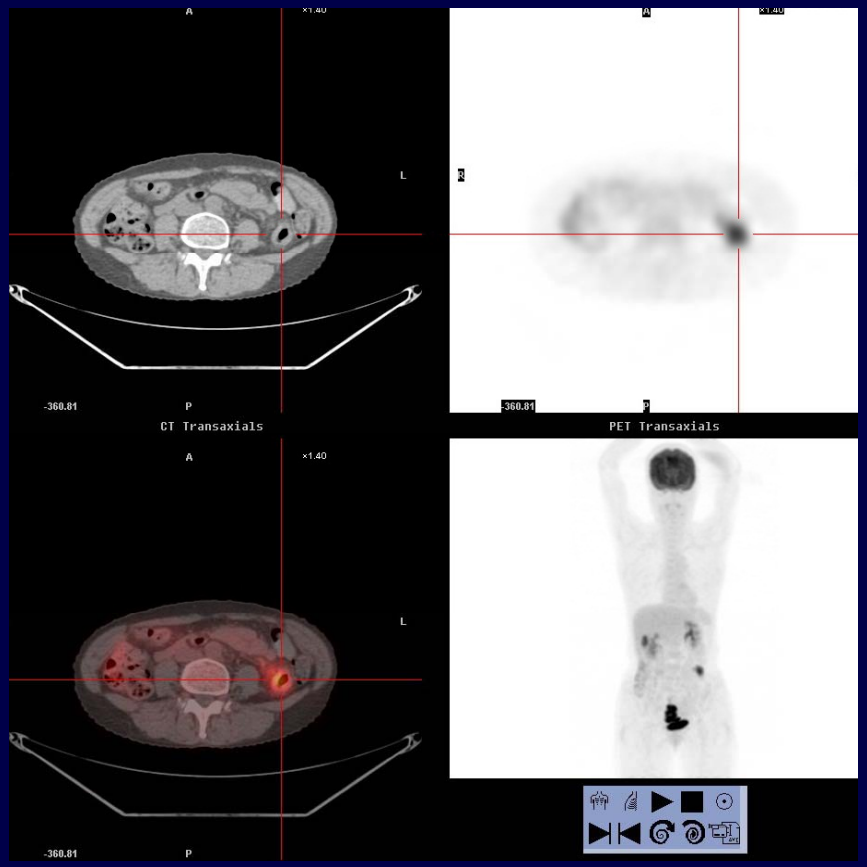

造影CT

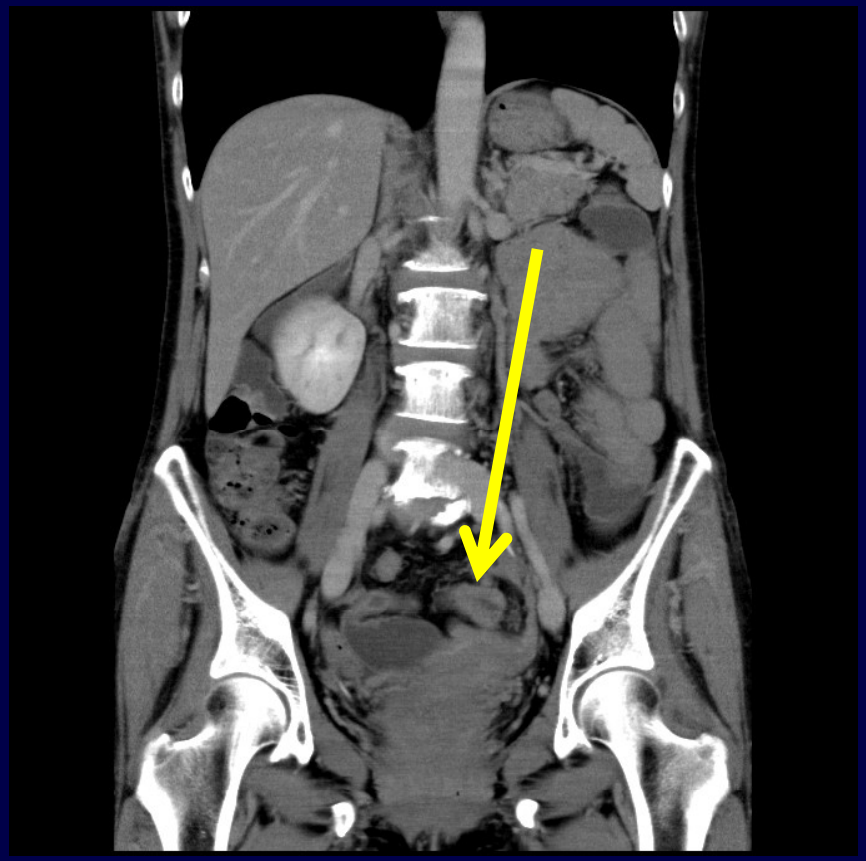

腸は動くため、若干位置が異なって見えることがある.

S状結腸傍リンパ節転移

FDG-PET/CT

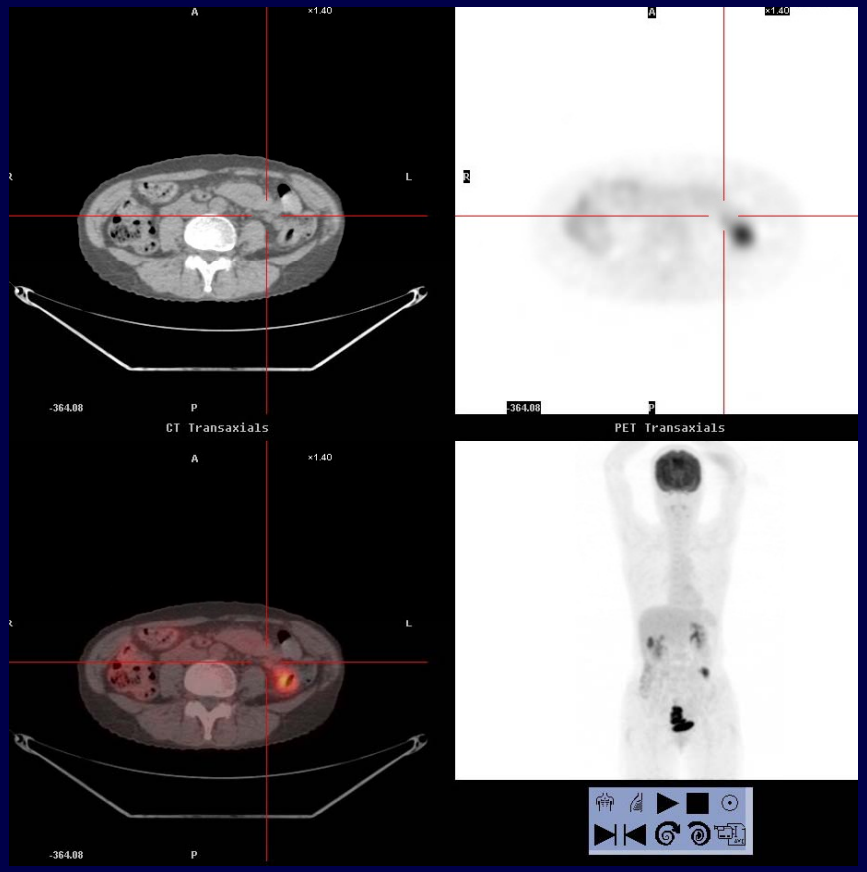

造影CT

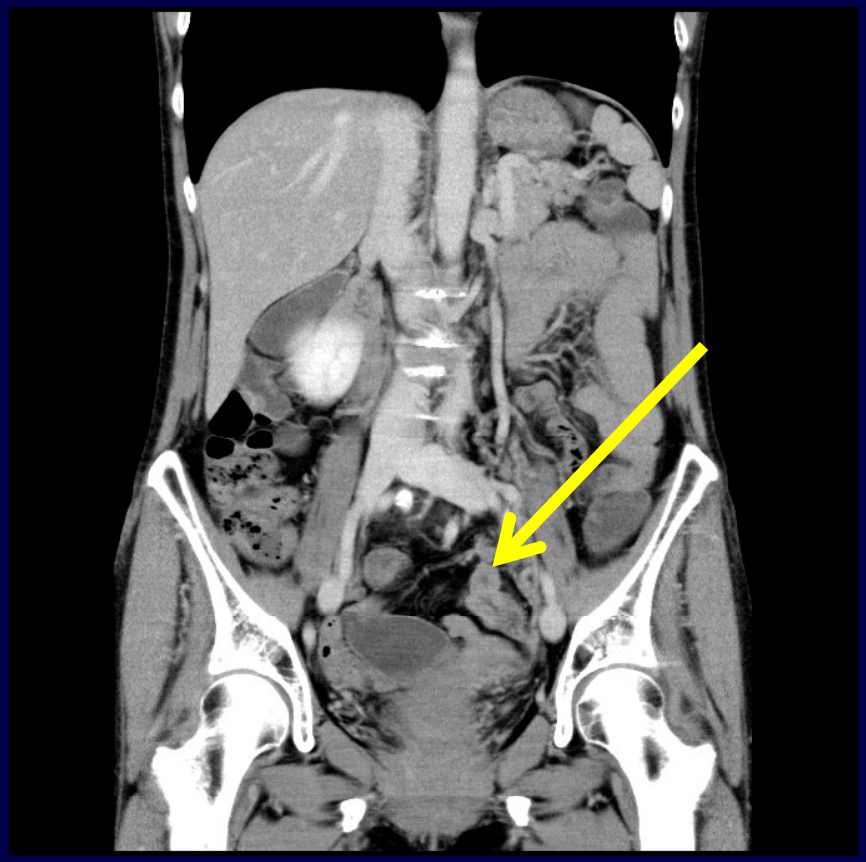

集積があるリンパ節は、まず転移.

肝転移

FDG-PET/CT

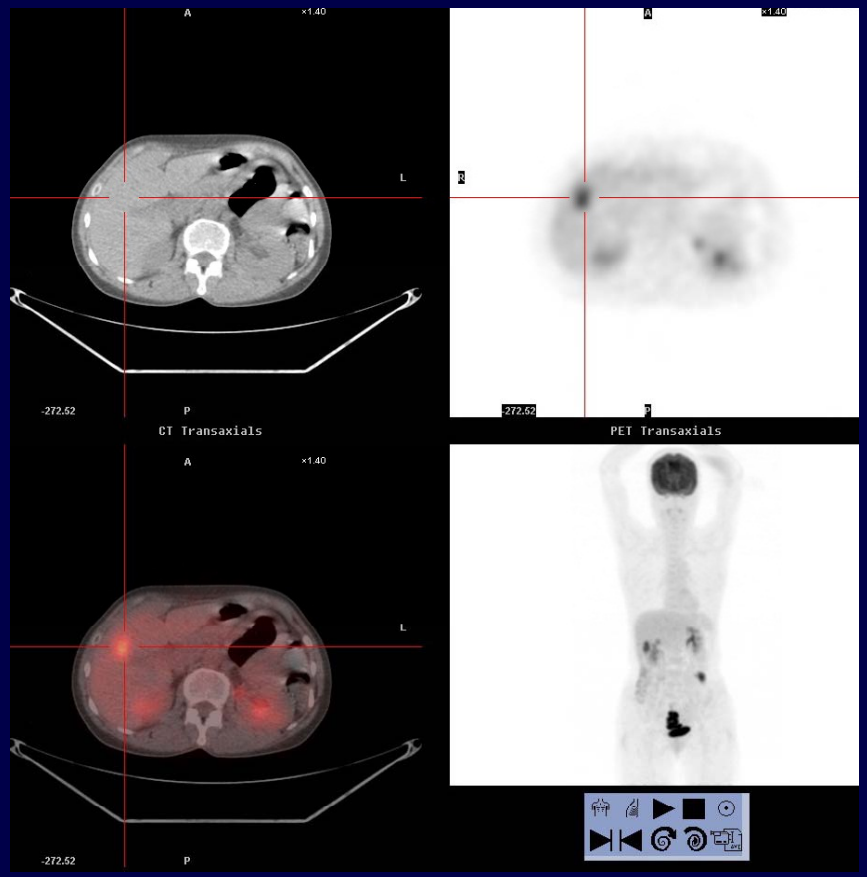

造影CT

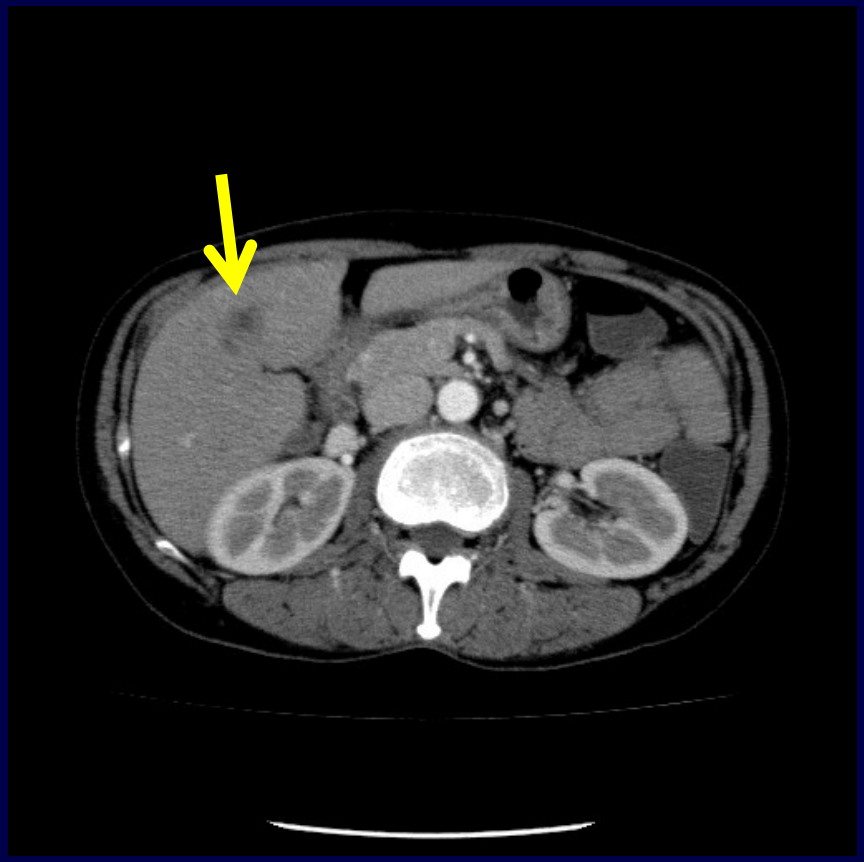

肝転移にも集積が認められる.

造影MRI（EOB）

EOB：肝細胞特異性造影剤

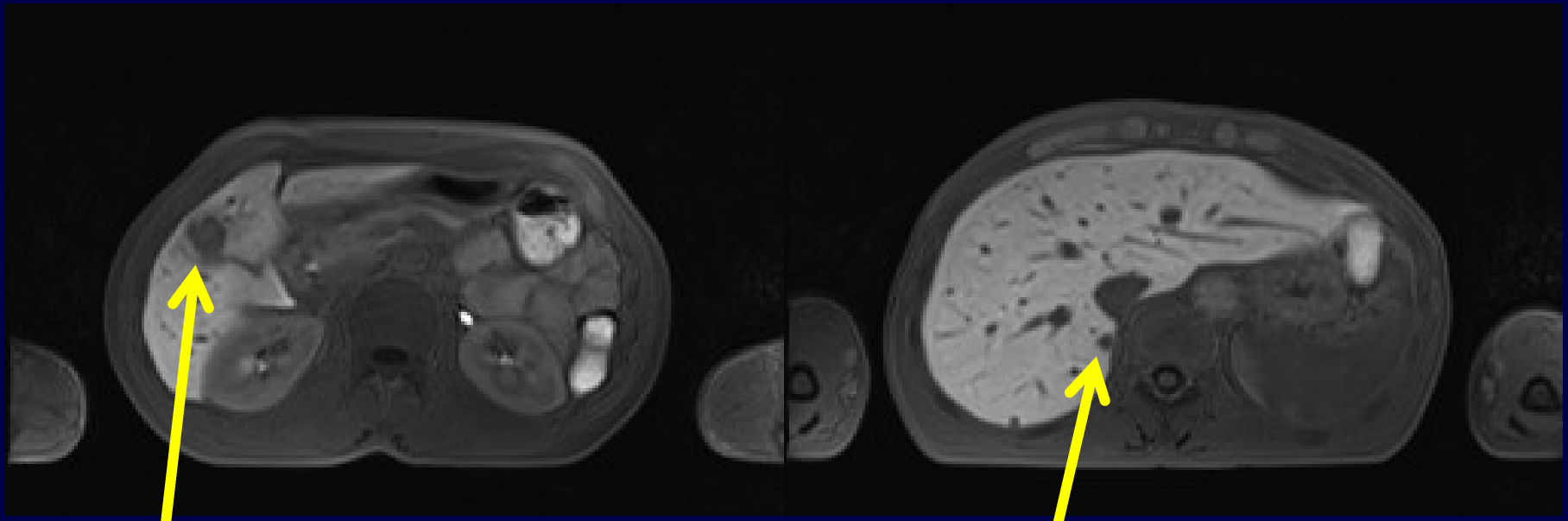

肝転移（実は多発）

EOB-MRIによる肝転移の検出はFDG-PET/CTに勝る.

悪性腫瘍の画像診断は、

CT

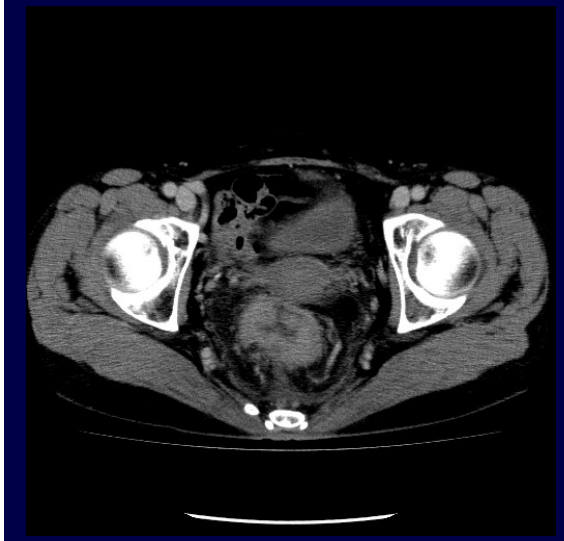

核医学
FDG-PET/CT

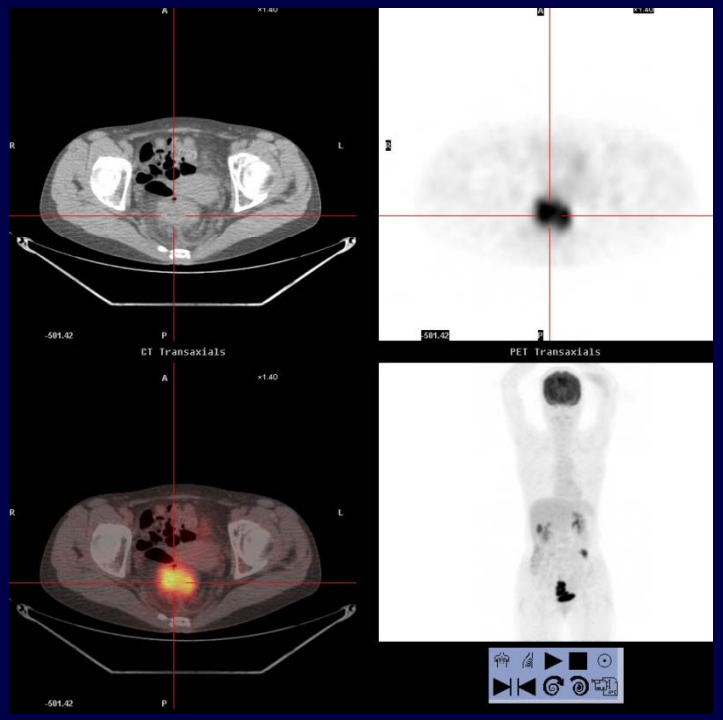

MRI

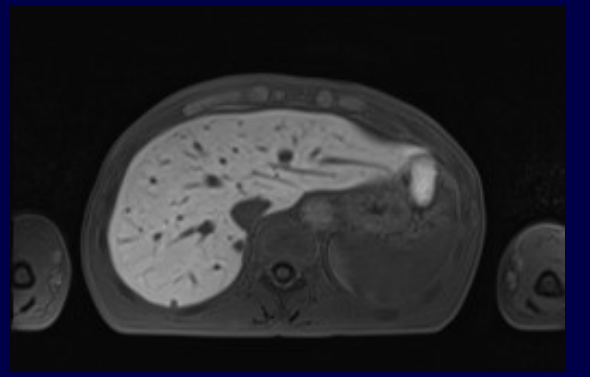

主にこれら3つのモダリティを用いて、
①原発巣
②リンパ節転移
③遠隔転移
の評価を進めていく.

当院での通常の肝MRI（EOB）検査

検査時間：25～30分

息止め：あり；15～20秒を少なくとも12回以上.

なし；横隔膜同期にて自由呼吸下での撮像（3～5分）を少なくとも1回.

造影剤：5cc前後

造影方法：
留置針で血管を確保して自動注入器で注入（1.5ml/sec）.
生食で後押し.

古典的肝細胞癌

CT

単純

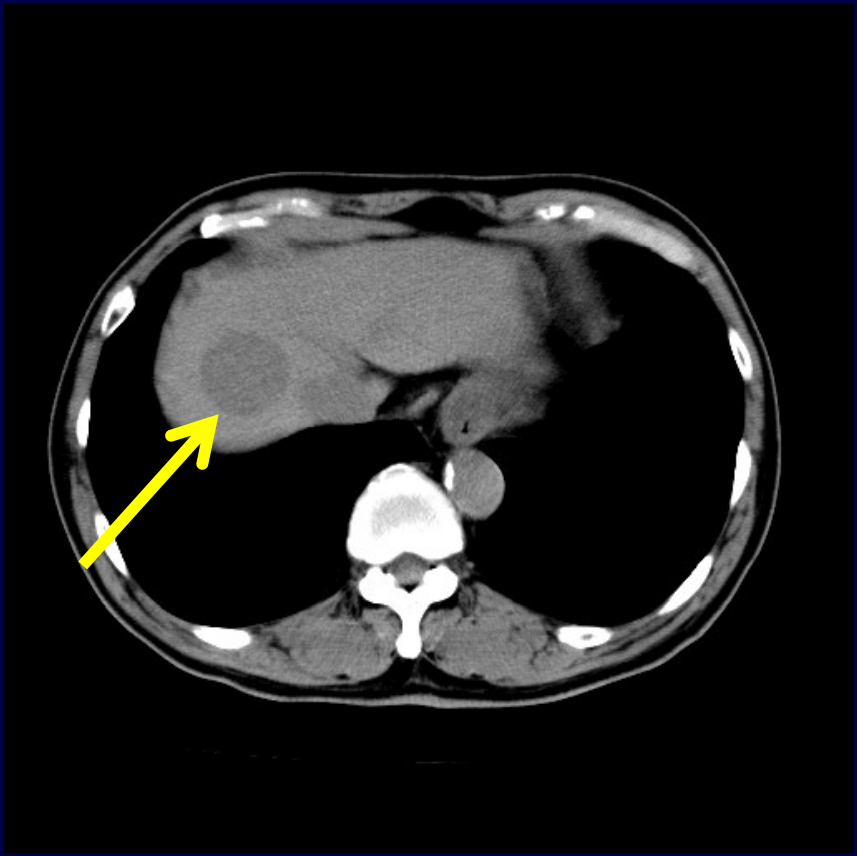

造影（動脈相）

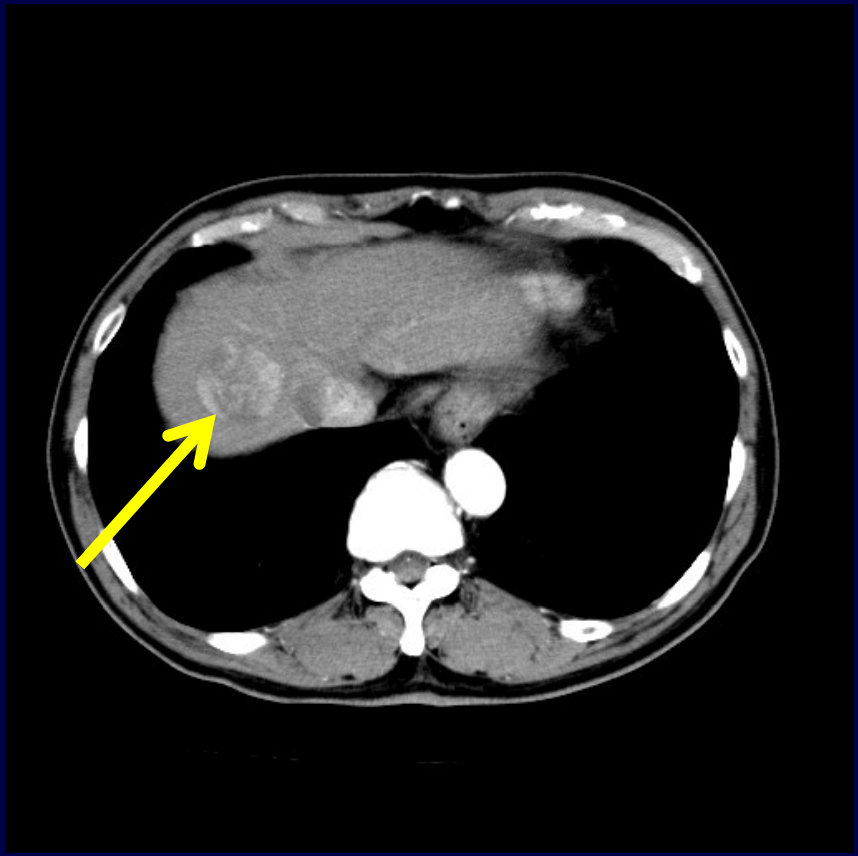

MRI

T1強調画像(in-phase)

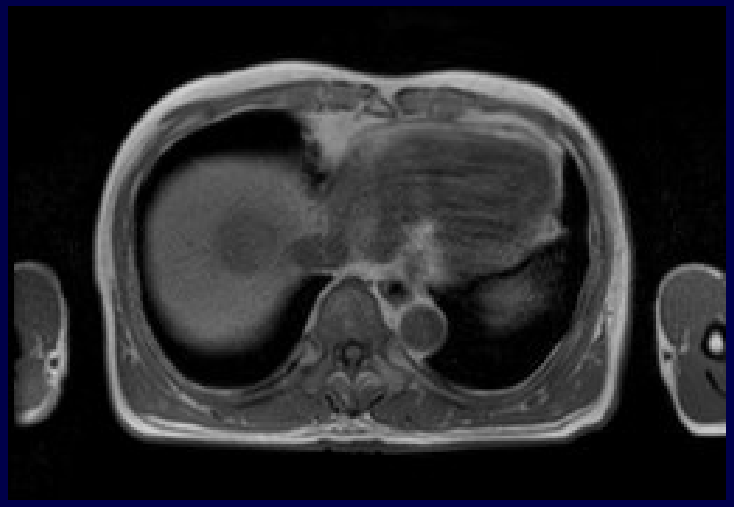

肝細胞造影相

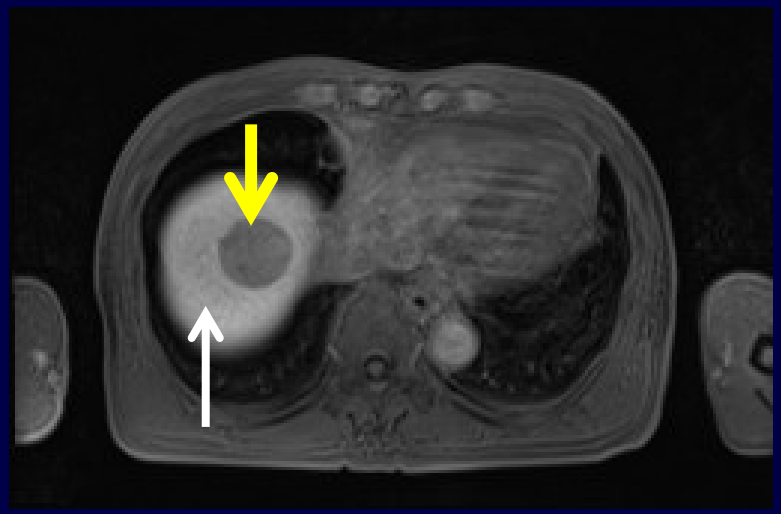

EOB
投与後数分から肝細胞へ特異的に集積し、
T1強調画像での肝実質の信号が上昇する.

腫瘤の相対的な低信号が明瞭となる.

例外もありますが...

MRI

肝細胞造影相

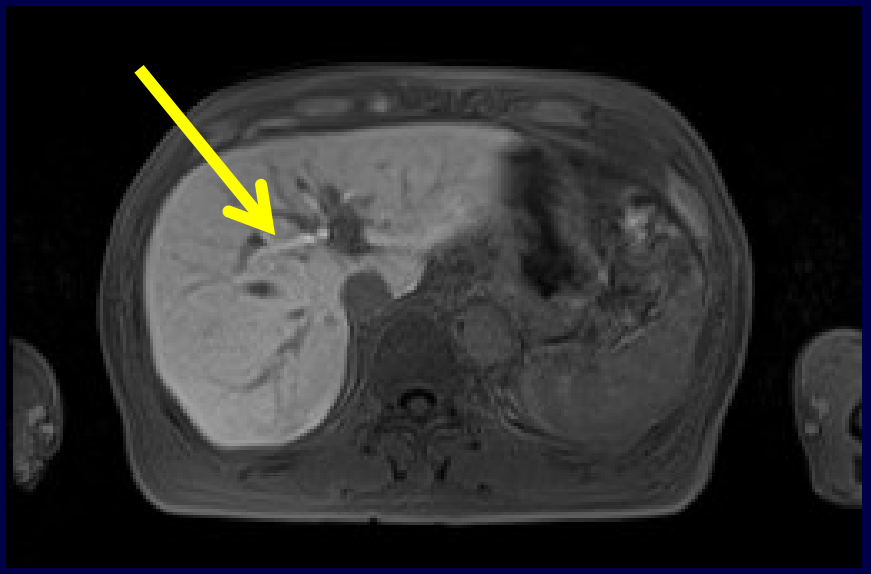

胆道系からの排泄

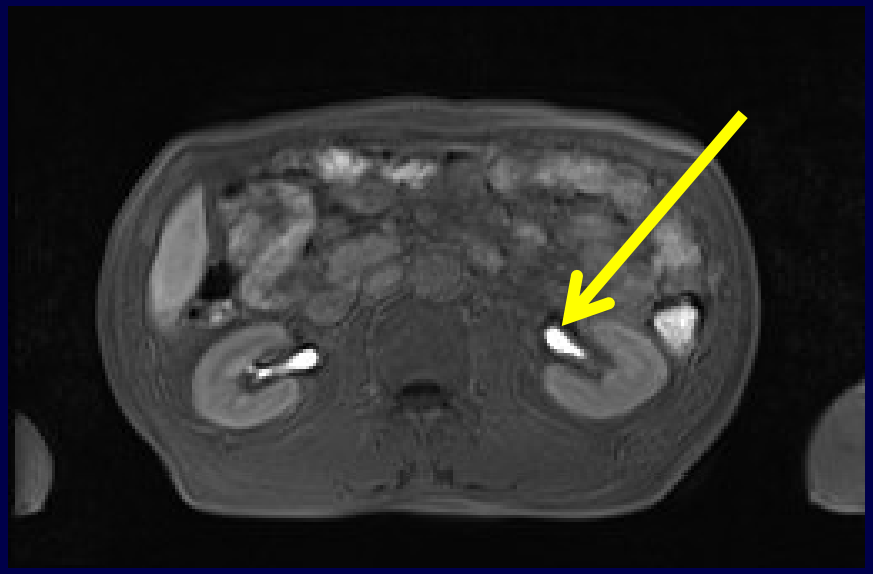

尿路系からの排泄

健常人では投与後4日目までに
57%が尿路から、39%が糞中に排泄される.

40代男性　胃癌
体下部小弯後壁

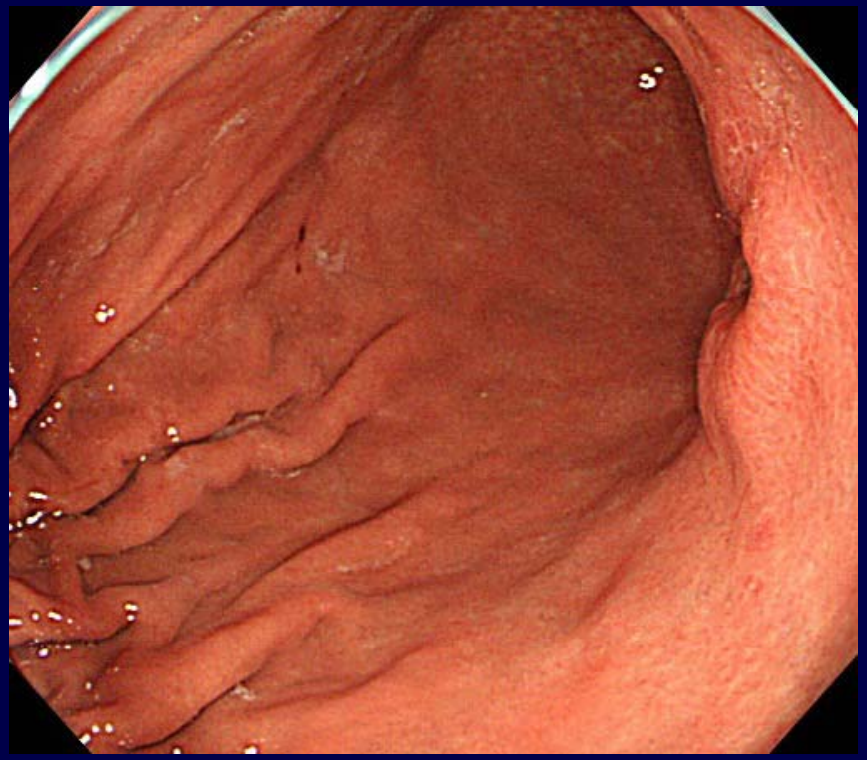

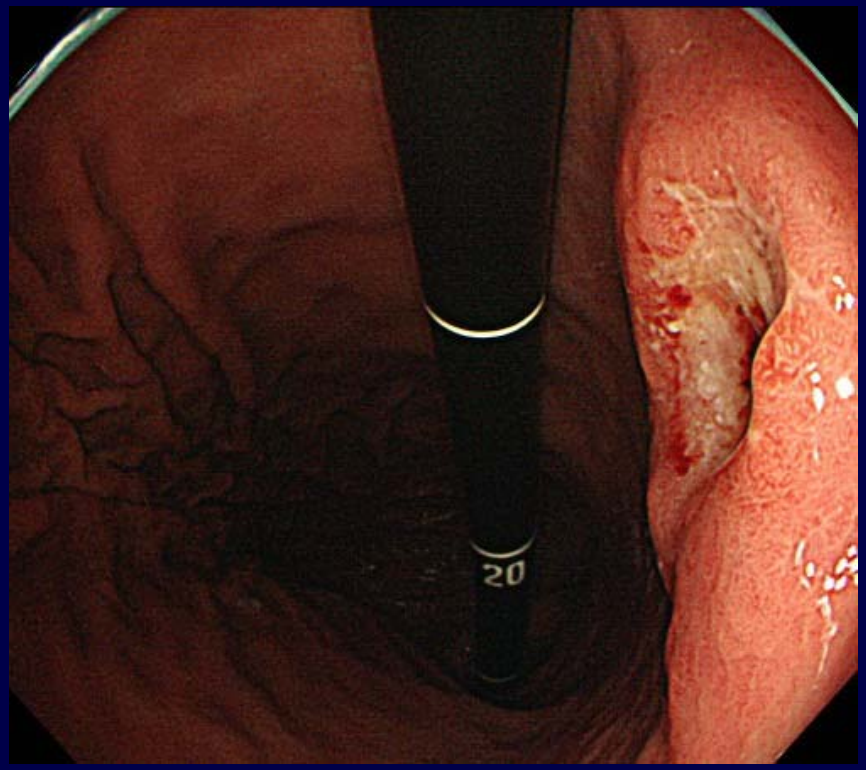

造影CT

水平断

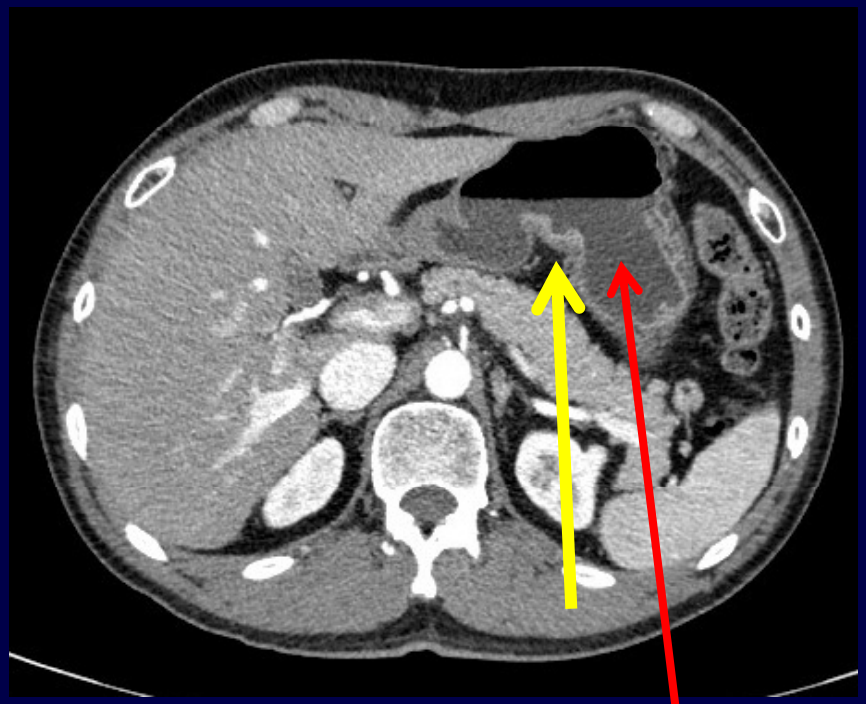

矢状断

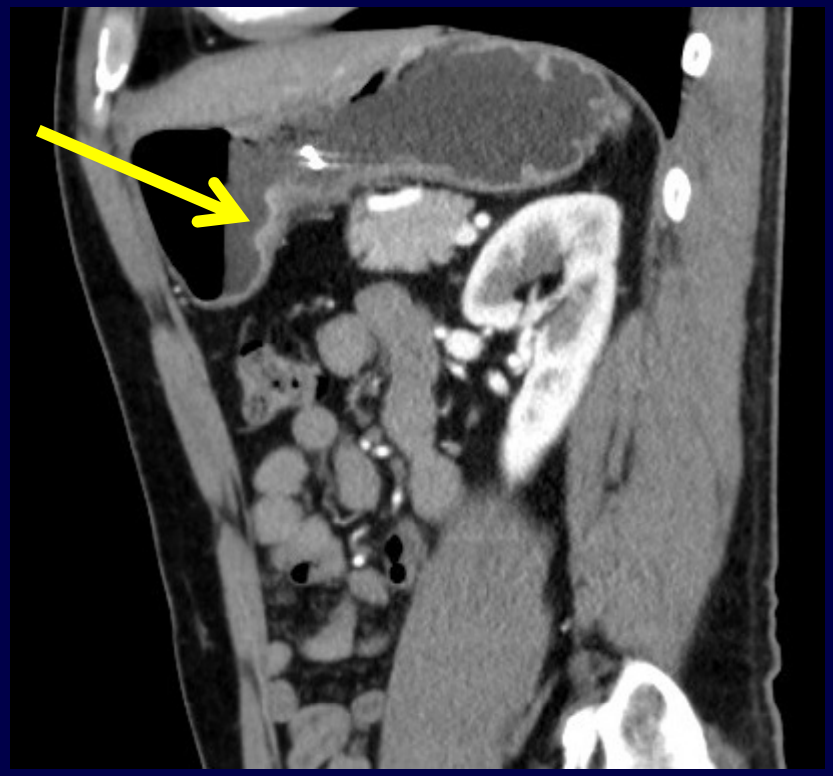

飲水

・飲水や発泡剤等による適度な拡張で検出率が上がる.

・多断面再構成像（multiplanar reconstruction; MPR）による情報が増える.

造影CT

水平断

矢状断

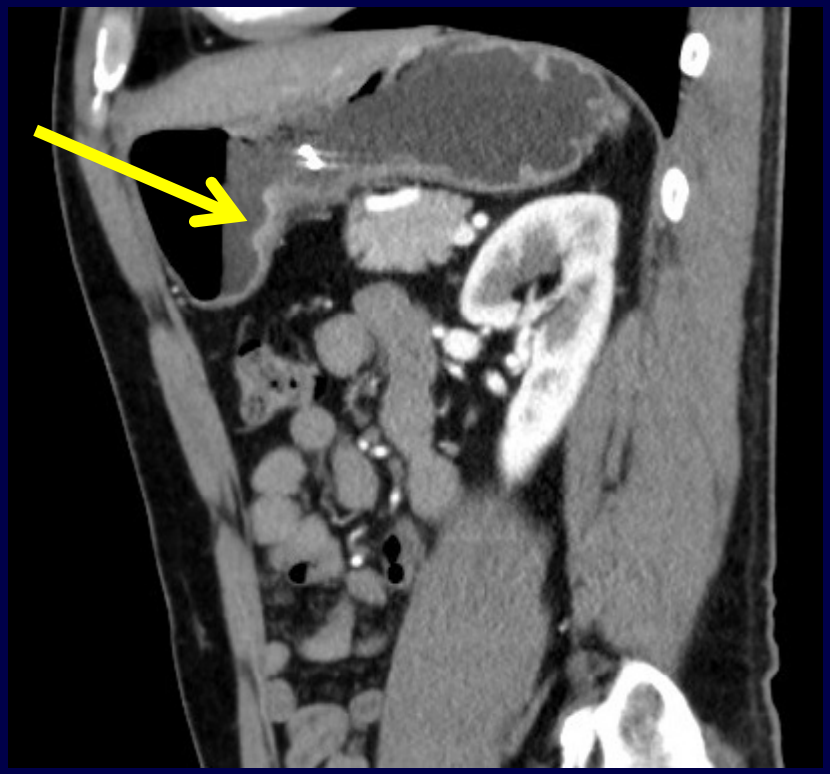

造影CTでの原発巣の評価

・不整な壁肥厚と濃染⇒粘膜下層は越えている.

・漿膜面は平滑で周囲脂肪組織の濃度上昇はない.
⇒漿膜下組織にとどまる.

T2（MP）N0 stage ⅠB

60代女性　胃癌
びまん浸潤型

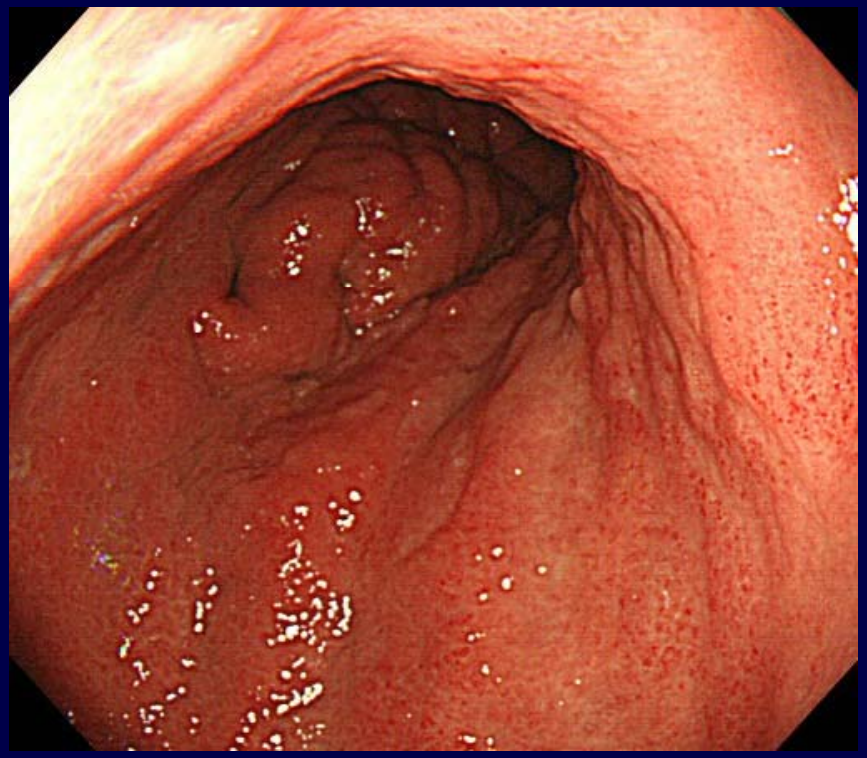

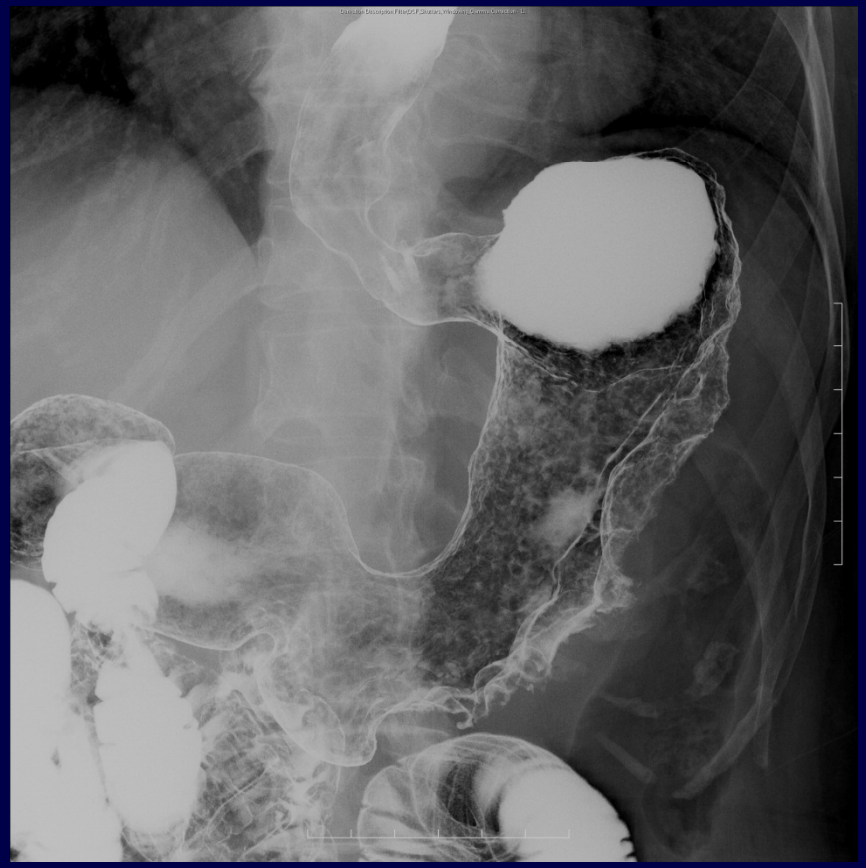

造影CT

びまん性の壁肥厚

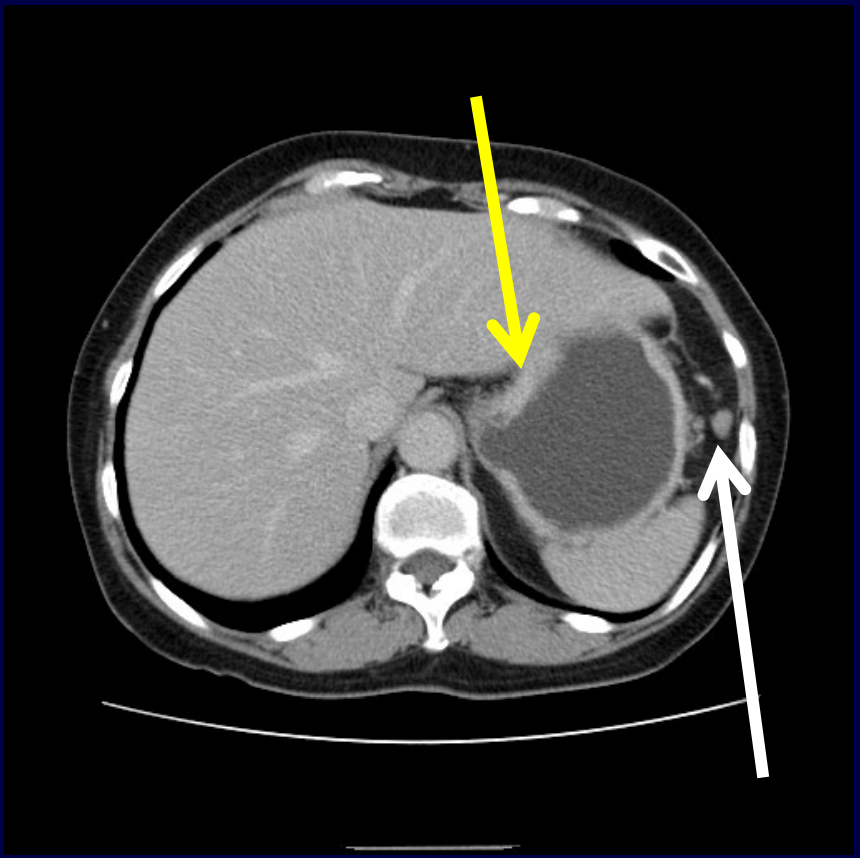

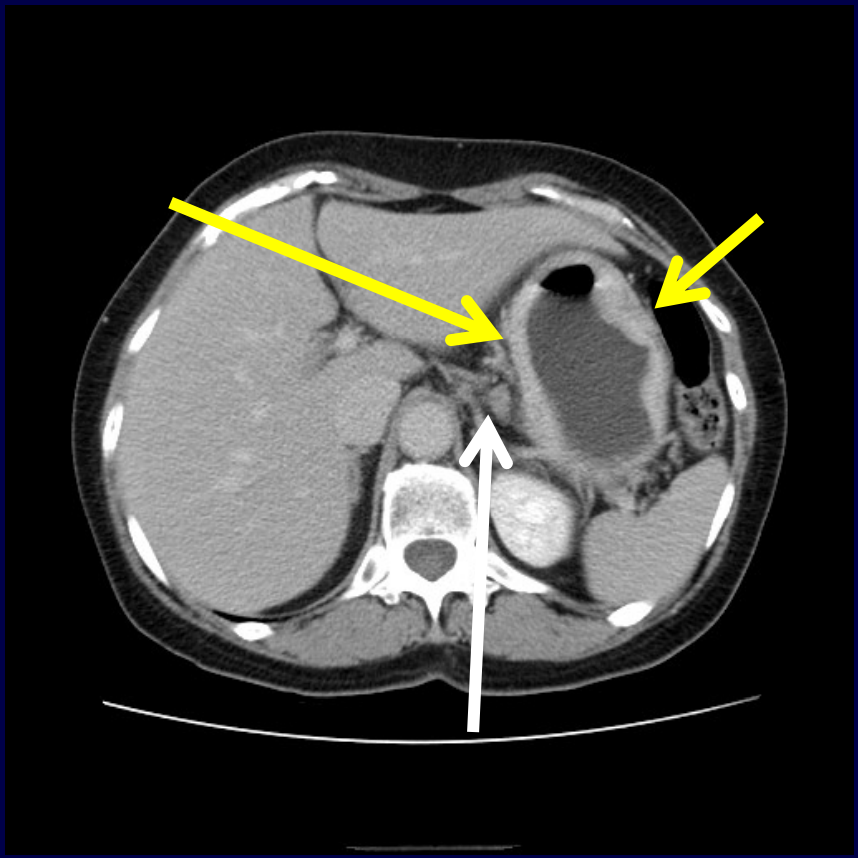

リンパ節転移

造影CT

びまん性の壁肥厚と内腔狭小化.

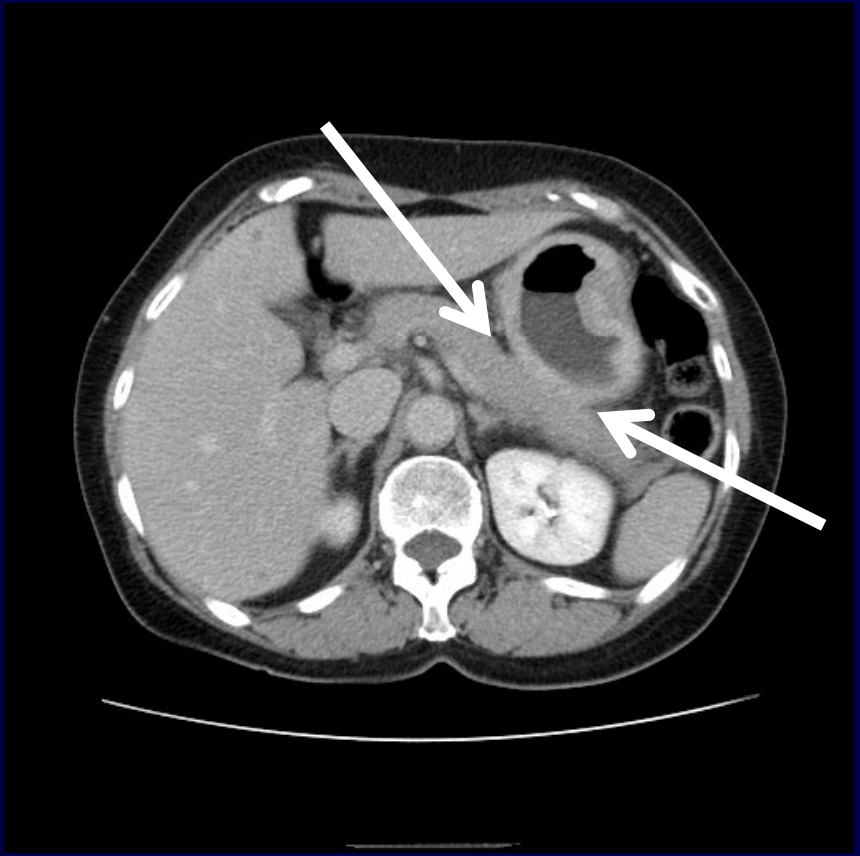

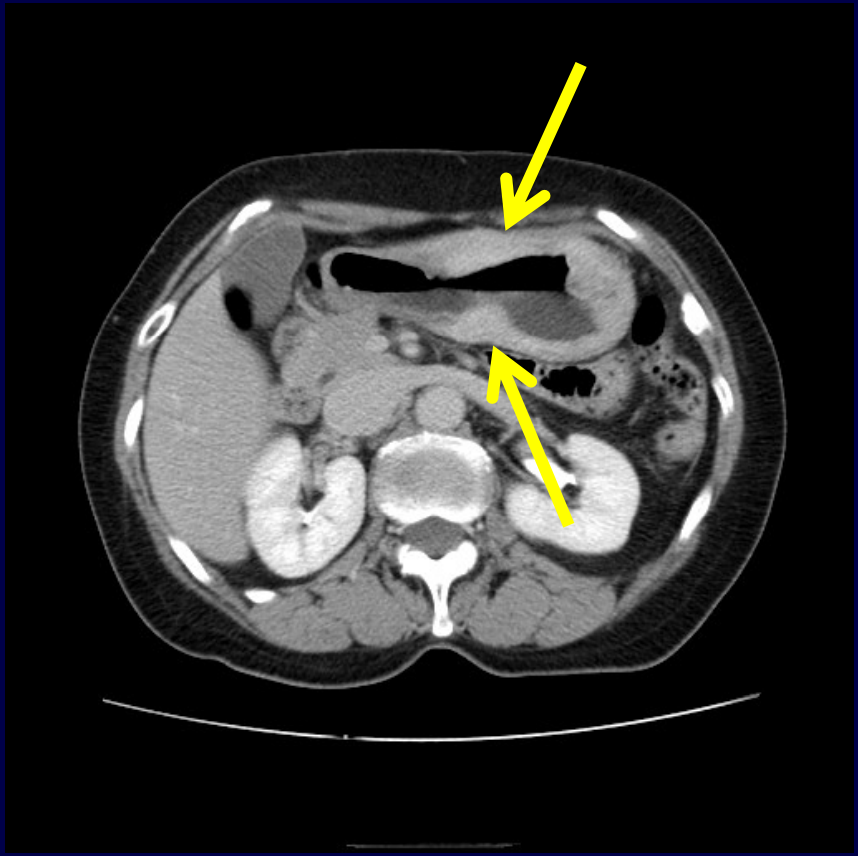

膵臓との間に介在する脂肪組織が不明瞭.

造影CT

冠状断

矢状断

他臓器との間に介在する脂肪組織が不明瞭.

T4b（SI）の疑いで術前化学療法.

一方向ではなく、多断面で評価する.

造影CTでの胃癌の病期診断

原発巣:

同定しにくい⇒ T1（M、SM）

壁肥厚と濃染を認める⇒ T2（MP）～T3（SS）

漿膜面が不整で結節状. 脂肪組織の濃度上昇⇒T4a（SE）

近接臓器との間の脂肪層消失⇒T4b（SI）

造影CTでの胃癌の病期診断

リンパ節転移:

大きい！　丸みを帯びている！　⇒　転移？
正確な個数評価は難しい.

腹部大動脈周囲をはじめとするM1と見なされる
所属リンパ節（#1～12及び14v）以外のリンパ節転移を
できるだけ正確に指摘することが大切.

造影CTでの胃癌の病期診断

遠隔転移:

疑わしい場合は他のモダリティも併用して評価する.

腹膜播種の所見としては腹水の存在が重要.
ただし腹膜播種の診断はCT上限界があり、T4a以上の病期症例では明瞭な陽性所見がなくても、腹腔鏡による病期診断も考慮すべきという論文もある.

70代女性
横行結腸癌

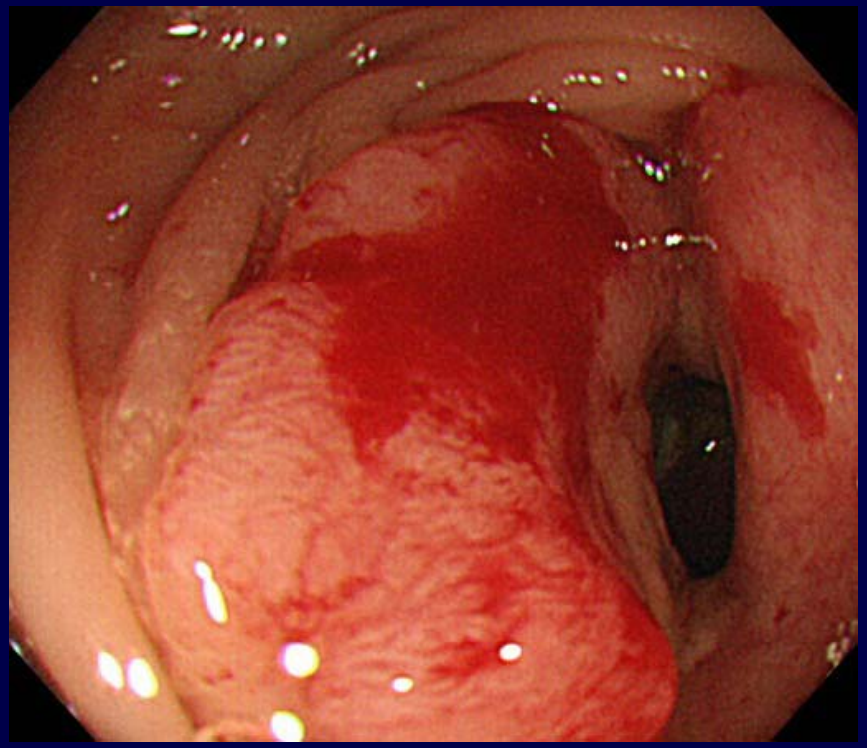

FDG-PET/CT

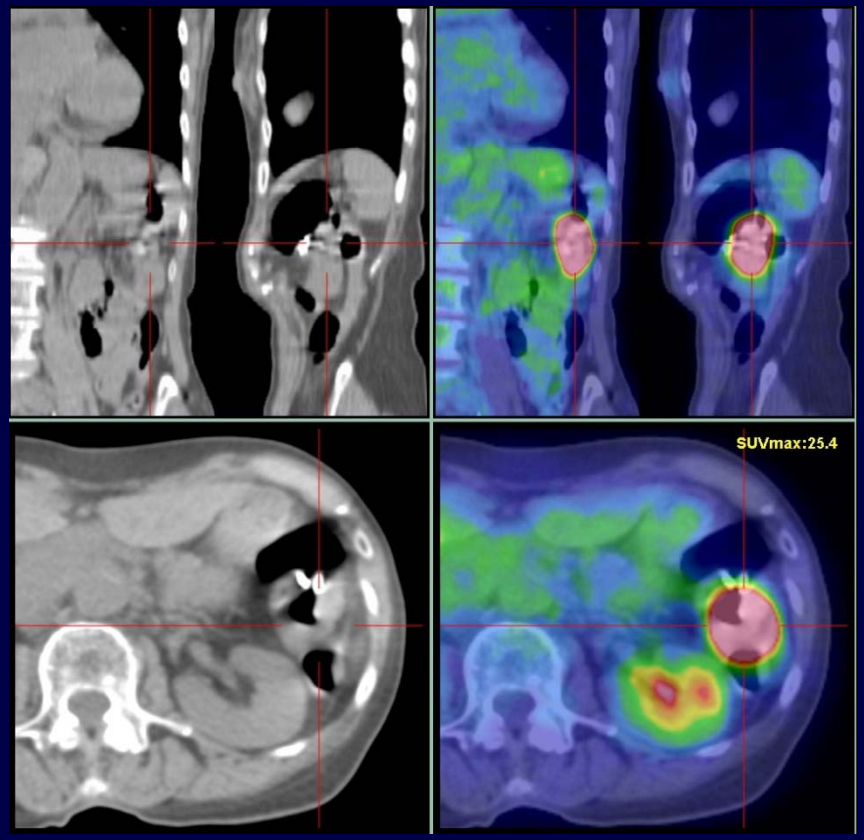

造影CT

水平断

冠状断

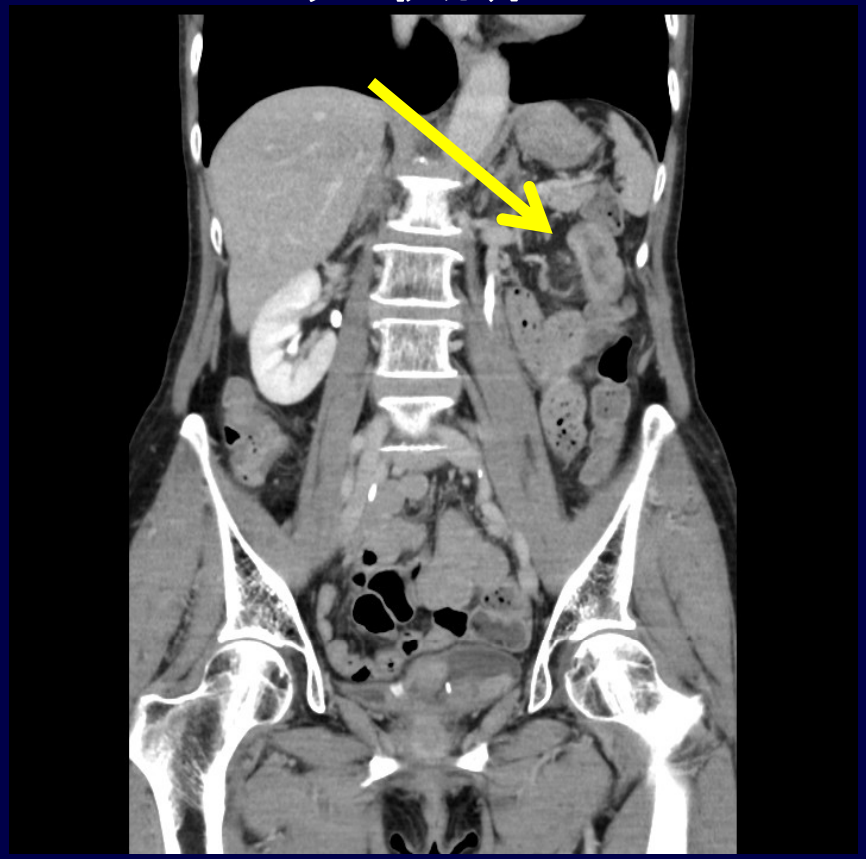

漿膜面 ⇒ やや不整.
周囲脂肪組織の濃度上昇 ⇒ あり.

SS N0 stage Ⅱ

造影CTでの大腸癌の病期診断

原発巣：

壁の変形がない⇒ T1（SM）

壁肥厚と濃染を認める⇒ T2（MP）

壁外に突出する結節病変の存在⇒T3（SS）

周囲脂肪組織への浸潤や他臓器浸潤⇒T4（SE、SI）

辺縁不整や脂肪組織の濃度上昇が
派手に見えることが多い（←炎症のため？）.

造影CTでの大腸癌の病期診断

リンパ節転移:

大きい！　丸みを帯びている！　⇒　転移？

↓

胃癌よりさらに正診率が低い.

FDG-PET/CT:

集積あれば転移の可能性大. 小さければ偽陰性となる.

MRI:

辺縁不整、内部信号不均一 ⇒ 転移を疑う.

60代女性　直腸癌

造影CT

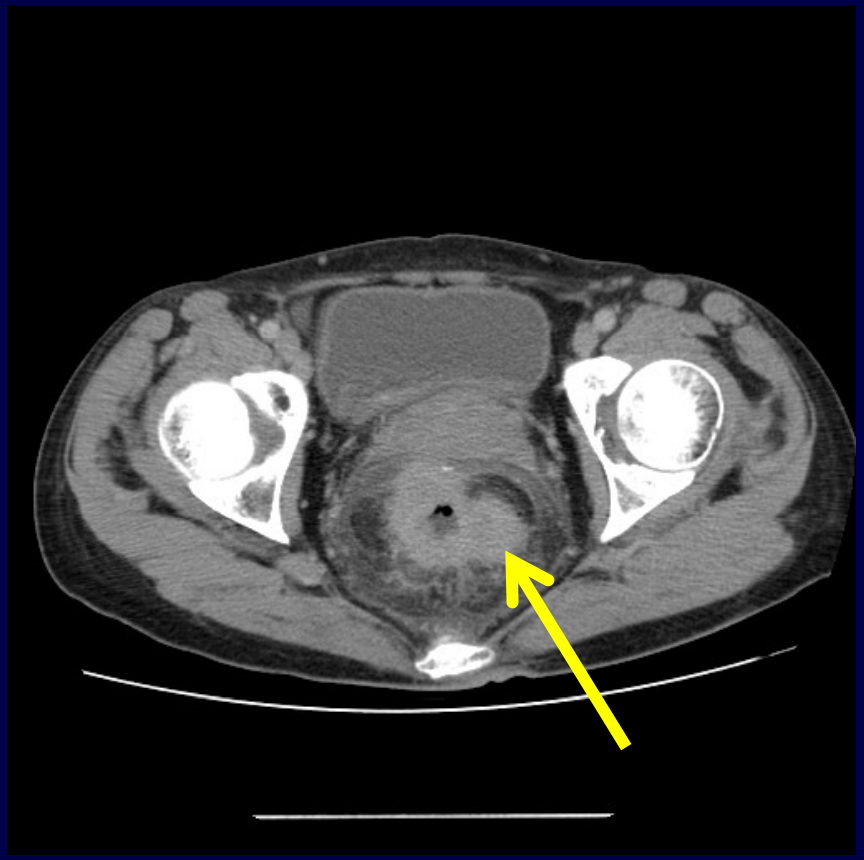

直腸Rbを中心に
不整な壁肥厚と周囲脂肪組織の濃度上昇.

注腸透視

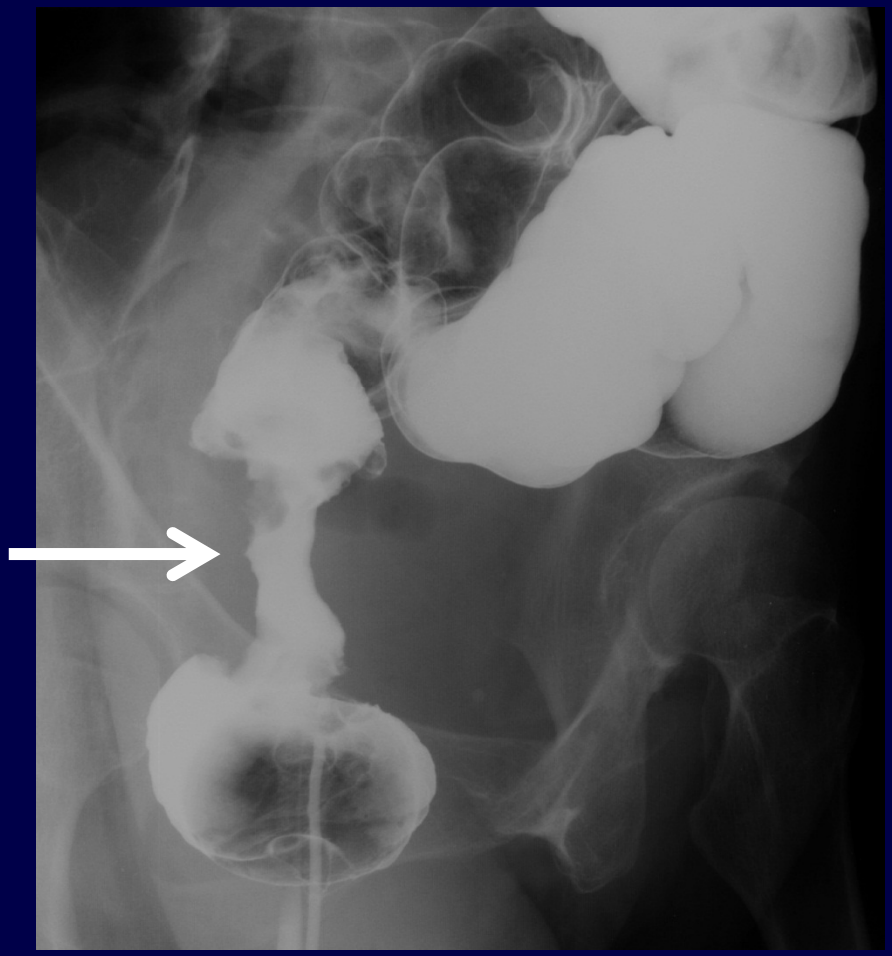

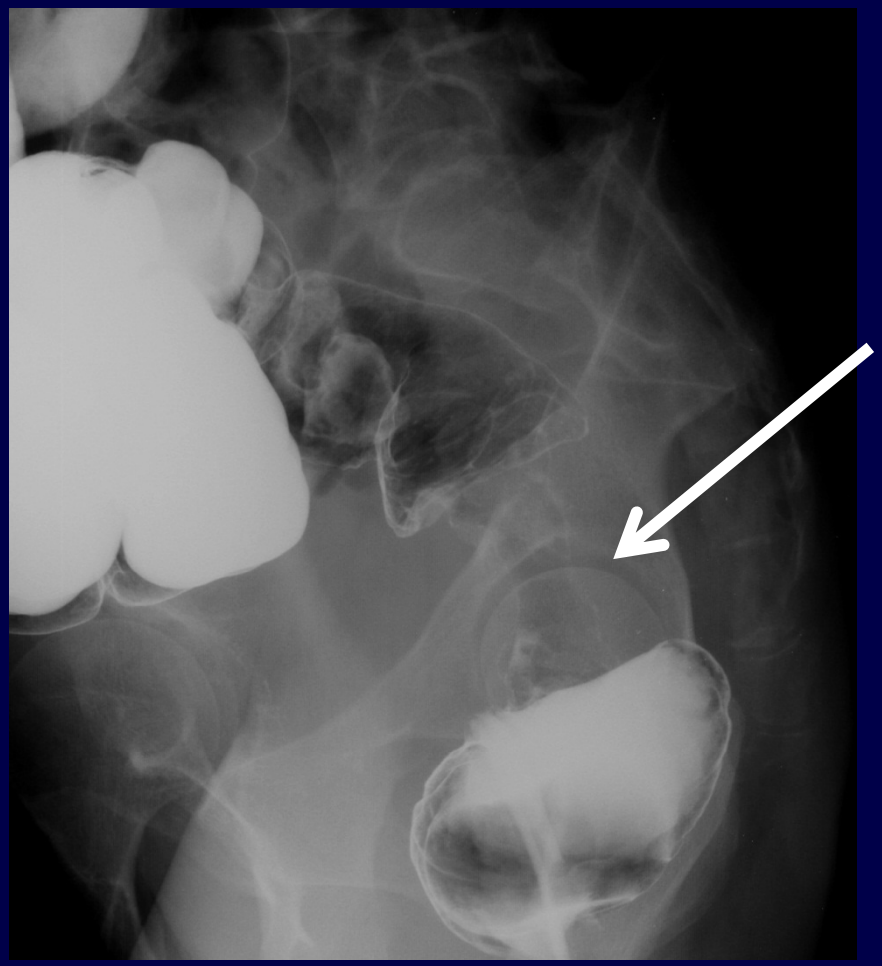

Apple core sign

造影CT

冠状断

矢状断

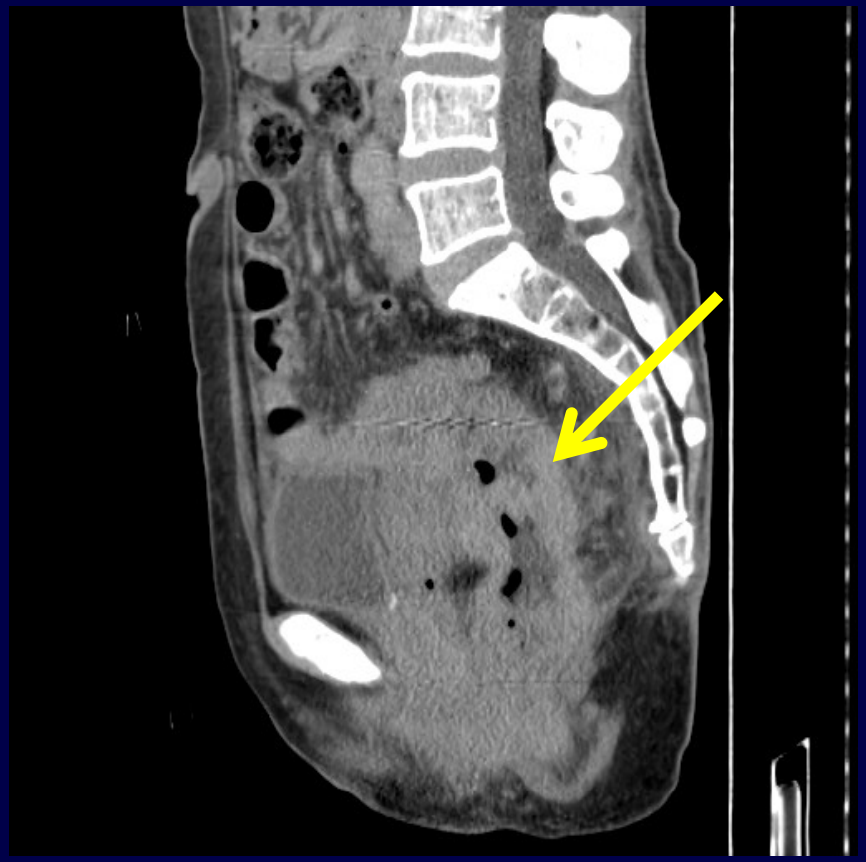

MRI

T2強調画像水平断
正常

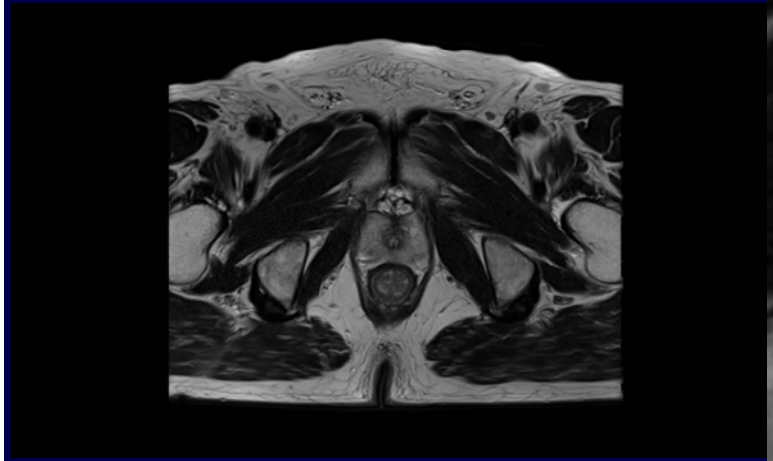

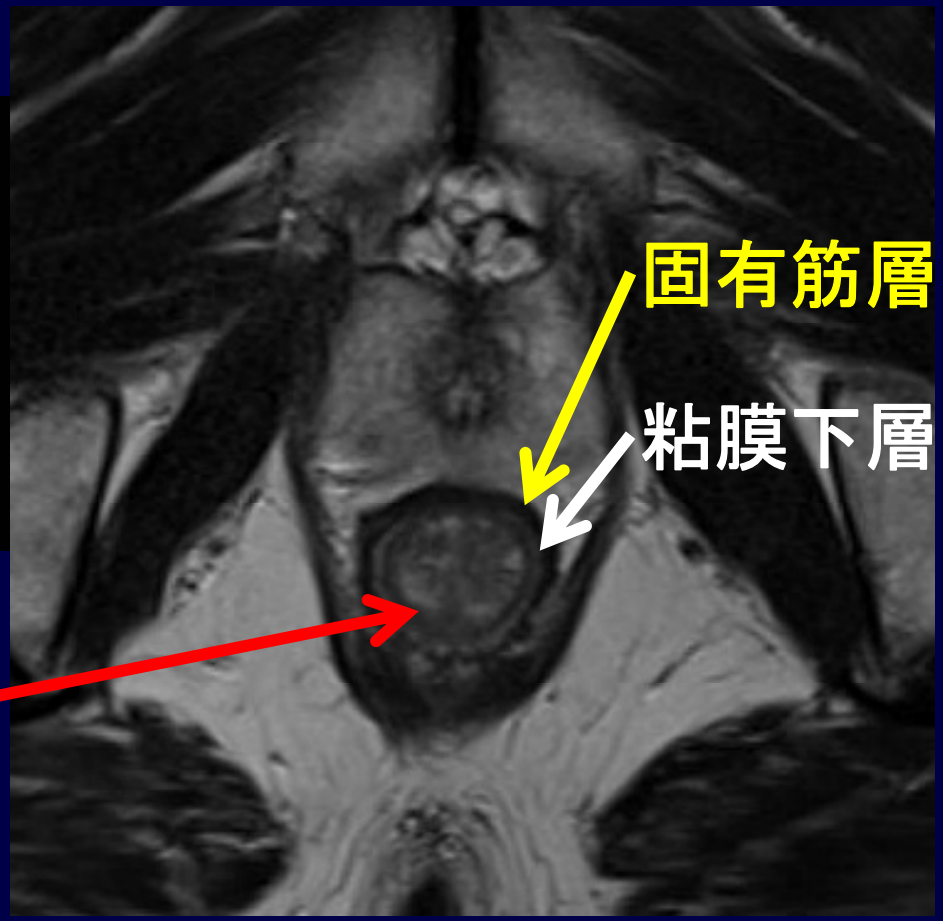

粘膜＋粘膜筋板

MRI

T2強調画像水平断
正常

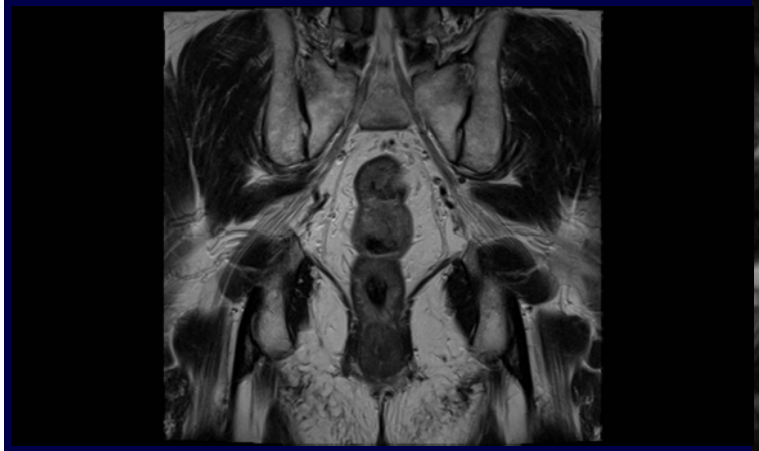

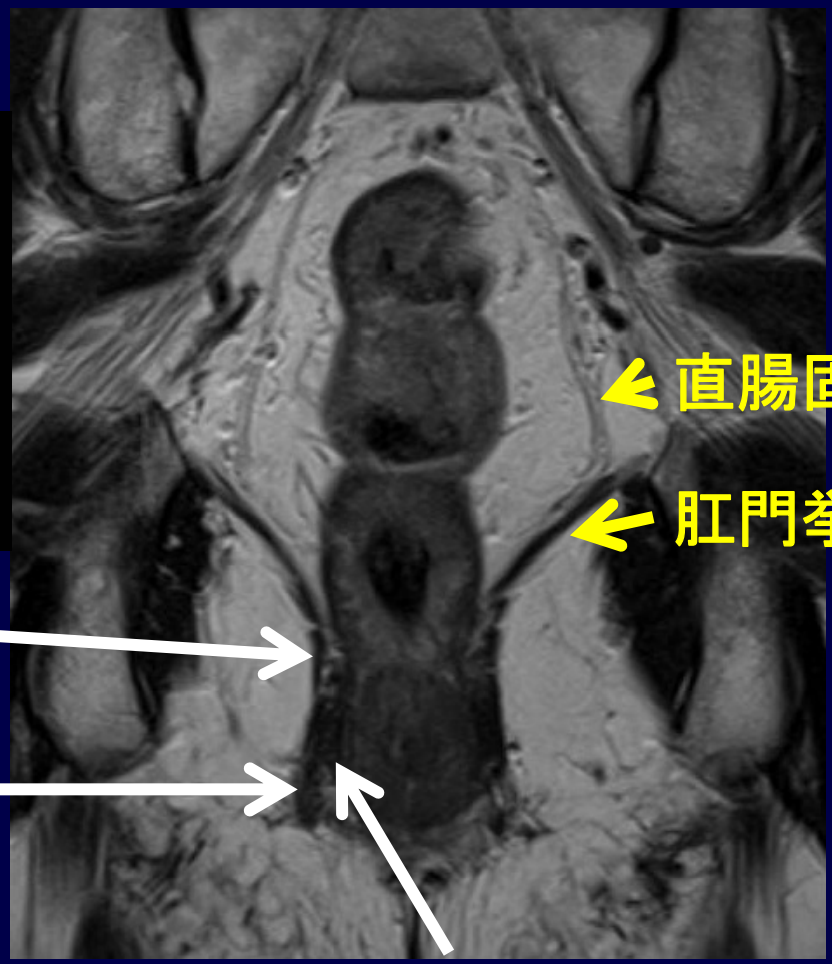

直腸癌 Rb-Ra A-SS N0 stage Ⅱ

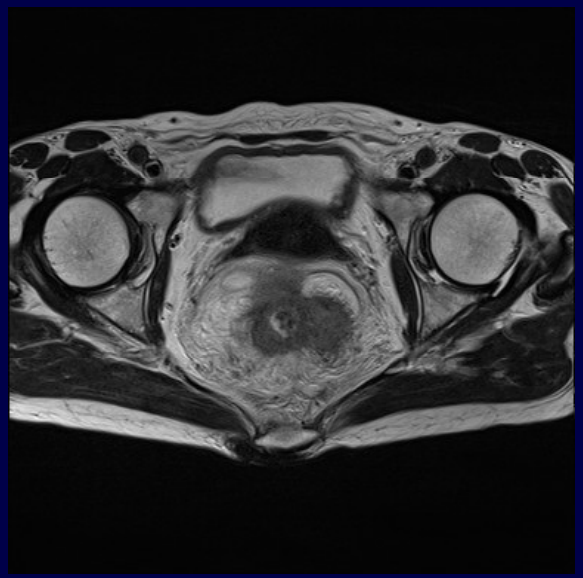

直腸癌の深達度診断にMRIは有用である.

婦人科領域

まず婦人科医による超音波.

MRI:
婦人科疾患は卵巣疾患と子宮疾患に大別されるが、
基本的には全骨盤を撮像して両方の臓器を同時に評価し、
疾患に応じて適切な撮像面を設定した薄いスライス画像を
追加する.

CT、FDG-PET/CT:
遠隔転移やリンパ節転移の診断に有用で、病期診断や
再発診断に用いられる.

画像診断ガイドライン 2013年版　日本医学放射線学会　　日本放射線科専門医会・医会 – 編　より

30代女性
卵巣腫瘍
MRI

T1強調画像

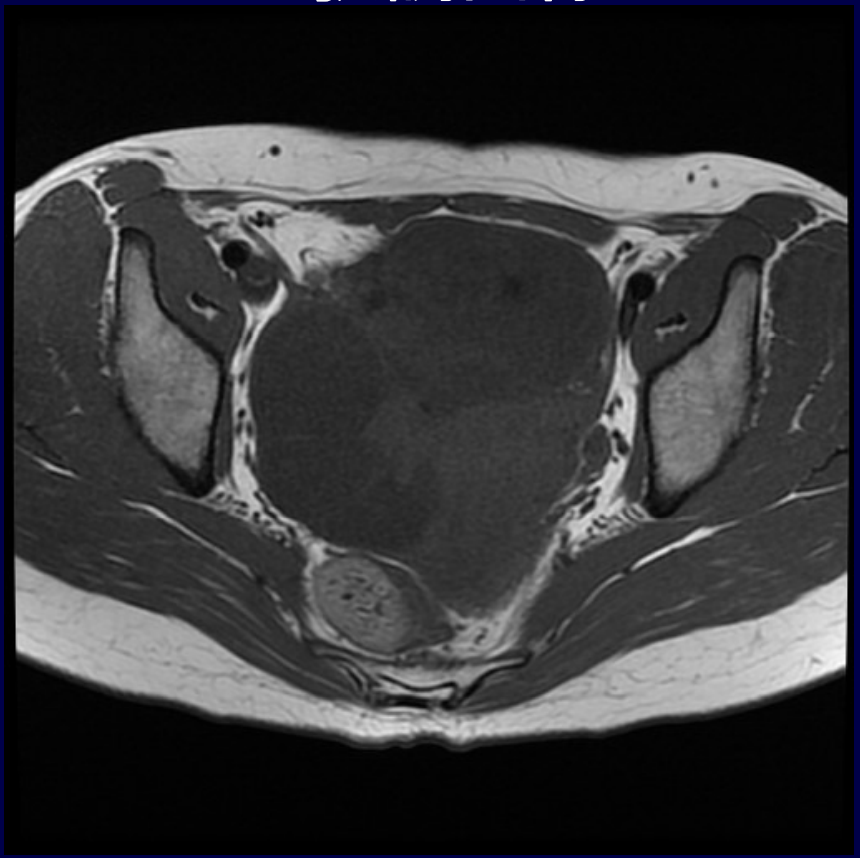

T2強調画像

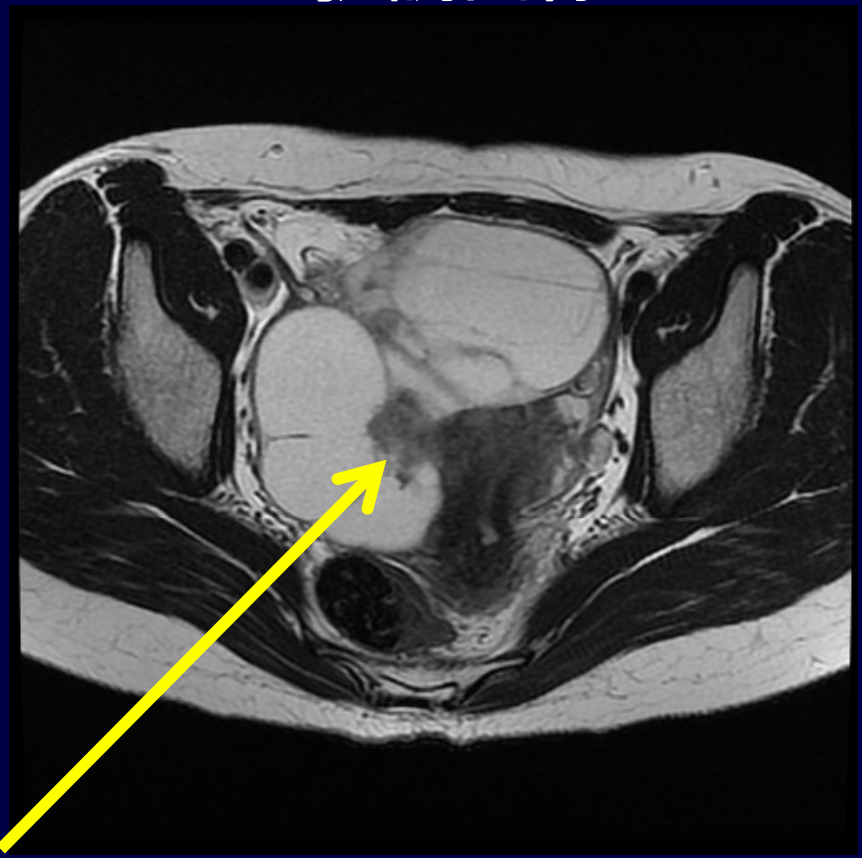

多房性嚢胞性腫瘤で、
一部に不整な充実成分を伴う.

MRI

T1強調画像

T2強調画像

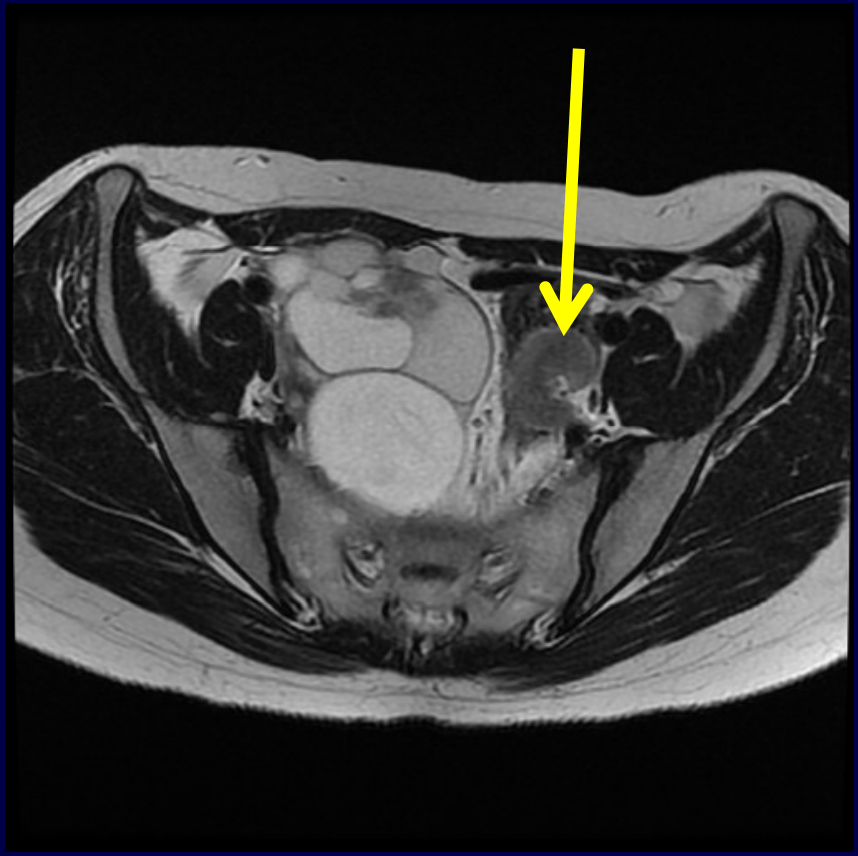

直腸RSに腫瘍が疑われた.

MRI
T2強調画像

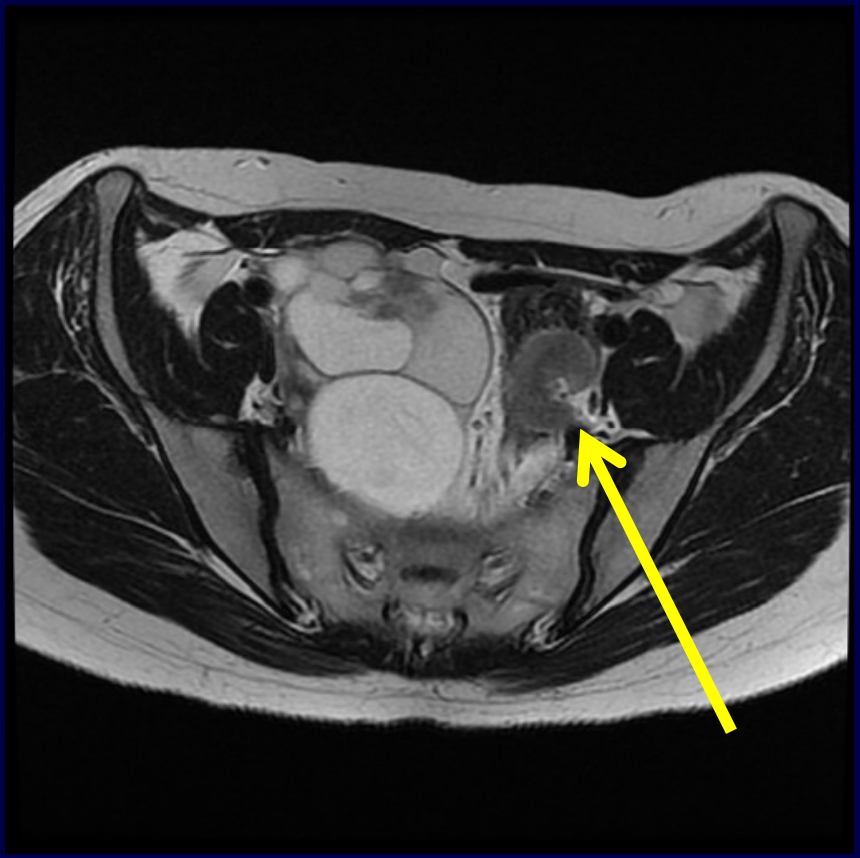

FDG-PET/CT

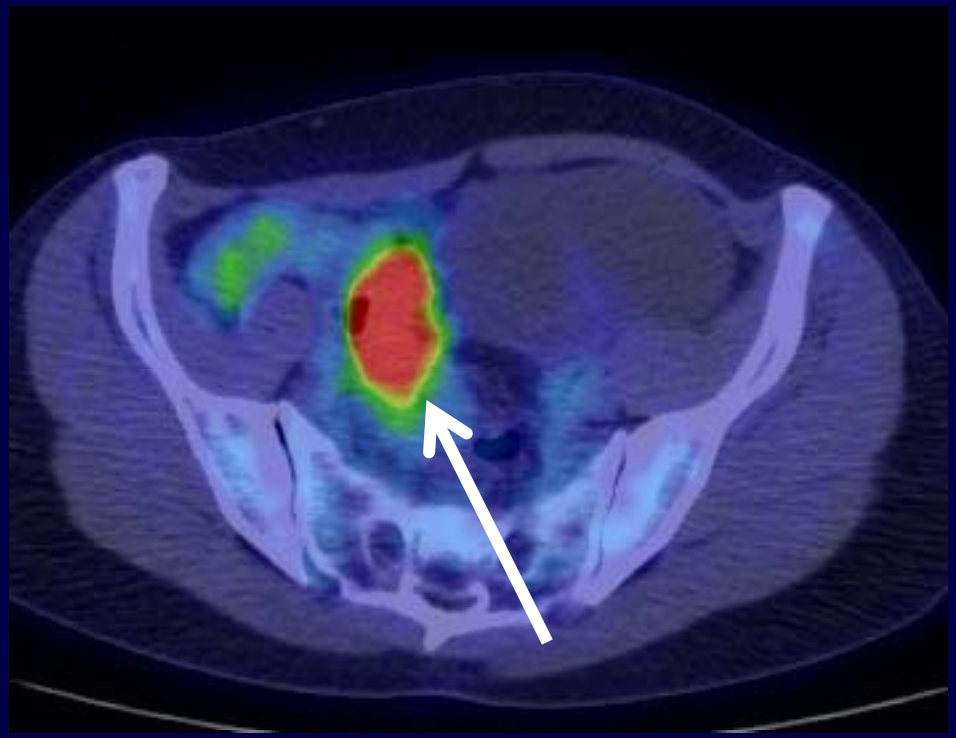

直腸腫瘍への強い集積.

動いて一見位置が違って見えるが、同じ病変.

MRI
T2強調画像

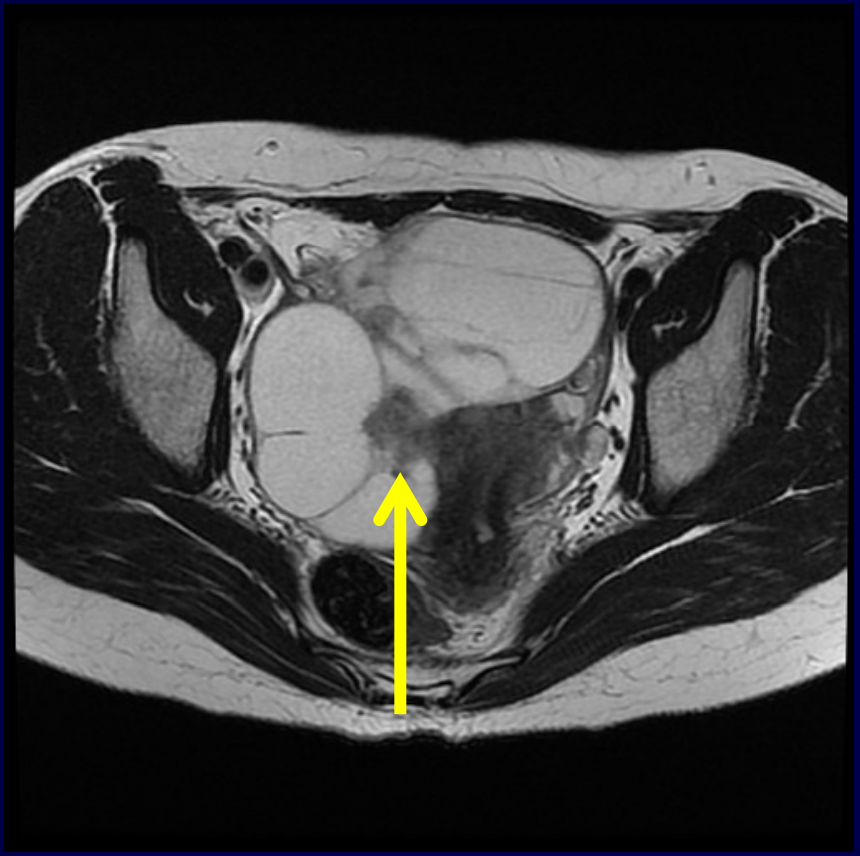

FDG-PET/CT

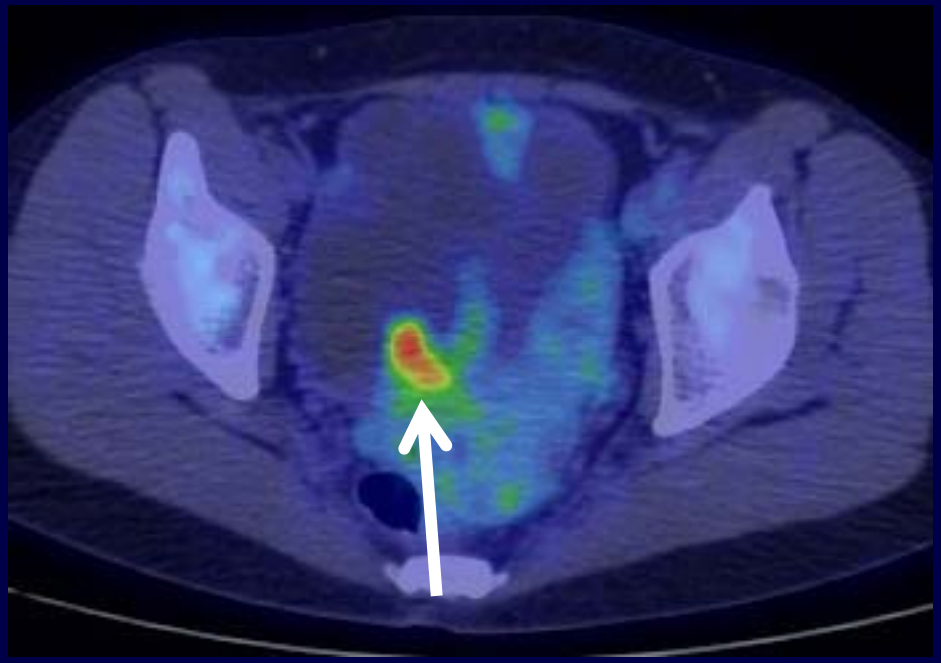

充実成分への集積.

造影CT

FDG-PET/CT

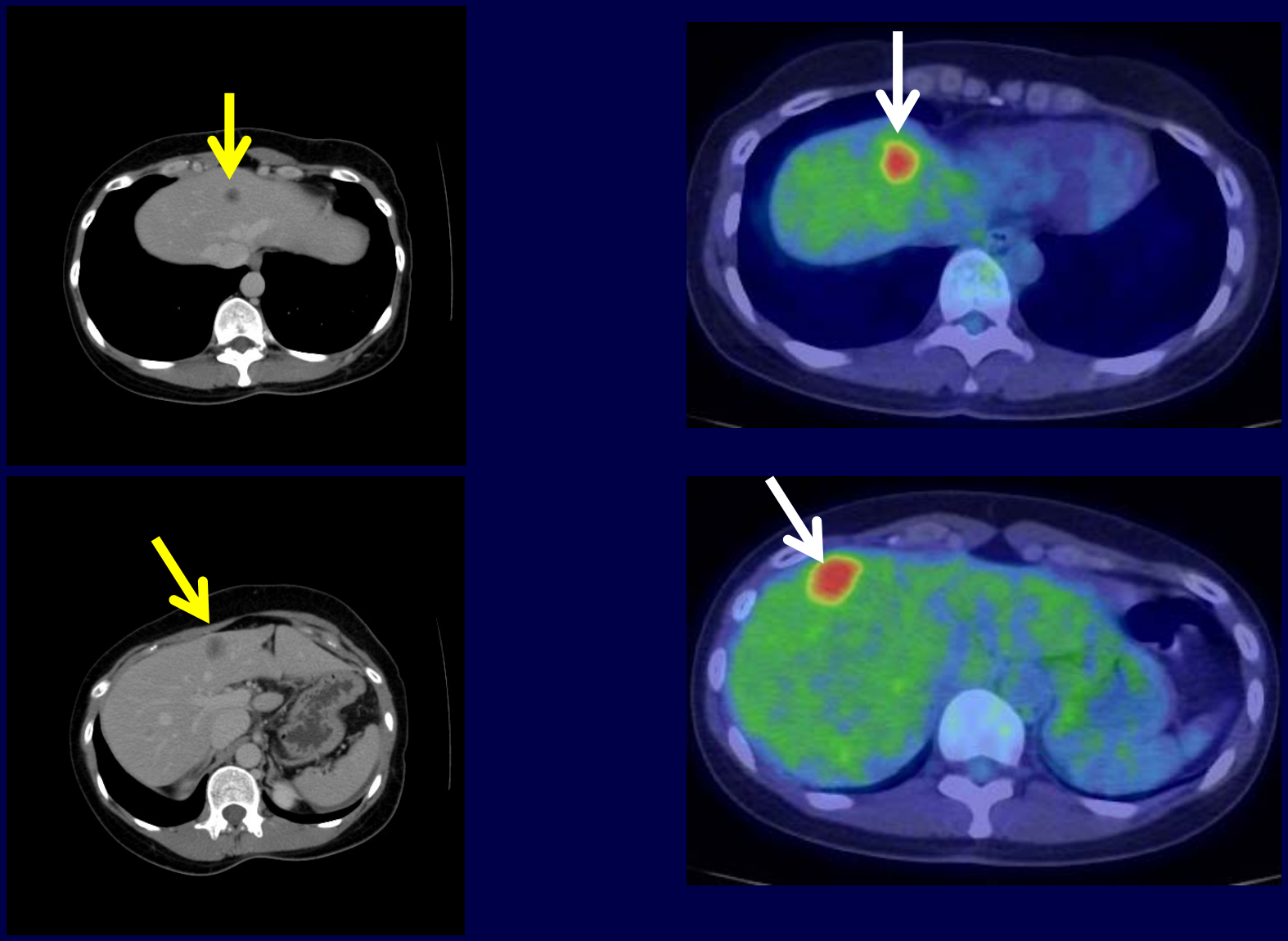

FDG-PET/CTで多発肝転移.

左下腹部痛で来院時の造影CT
（痛みのため左側臥位で撮像）
PET/CTの翌日

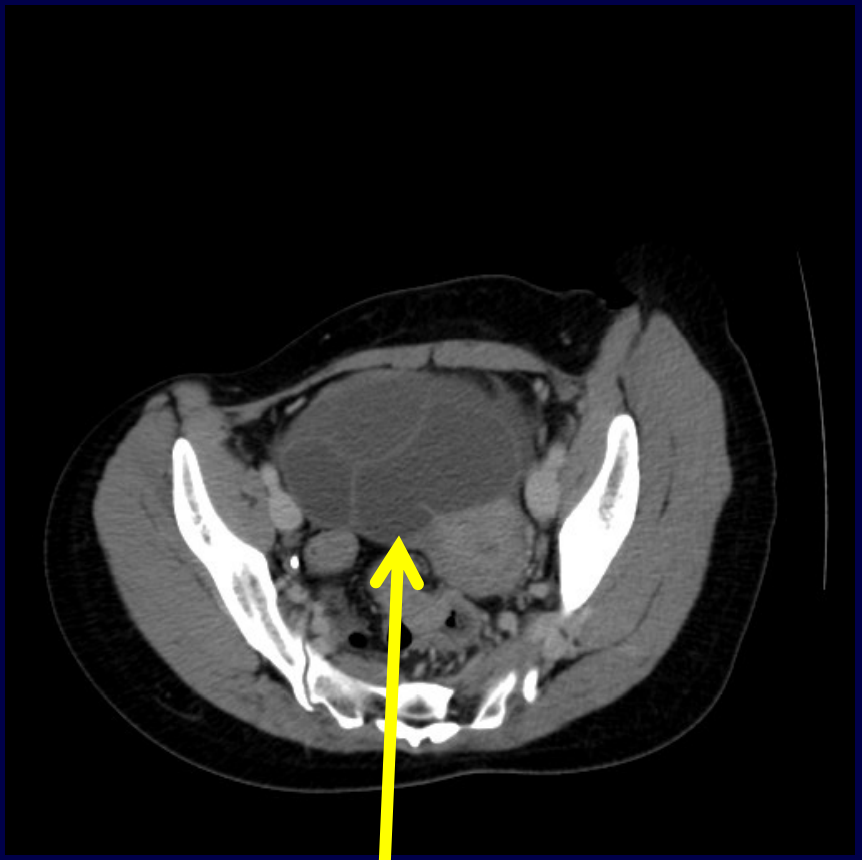

右卵巣

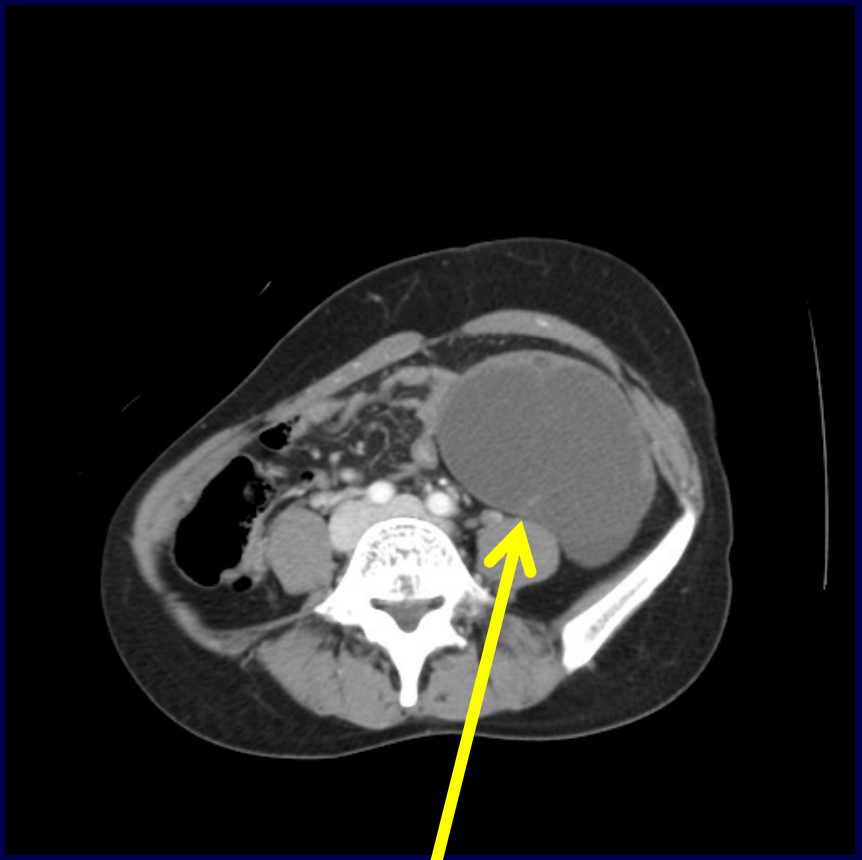

左卵巣

造影CT

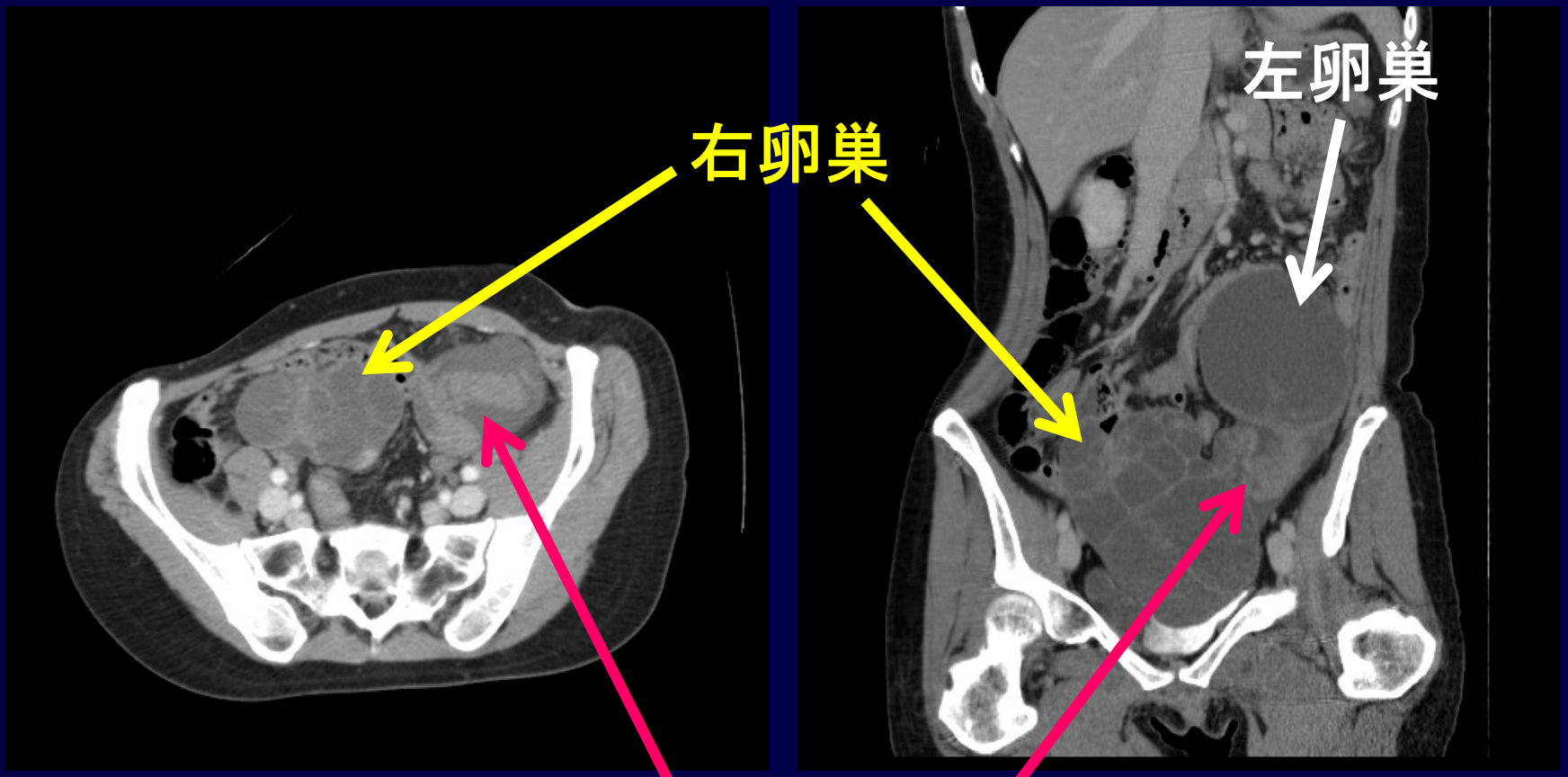

捻れた卵管

一方向ではなく、多断面で評価する.

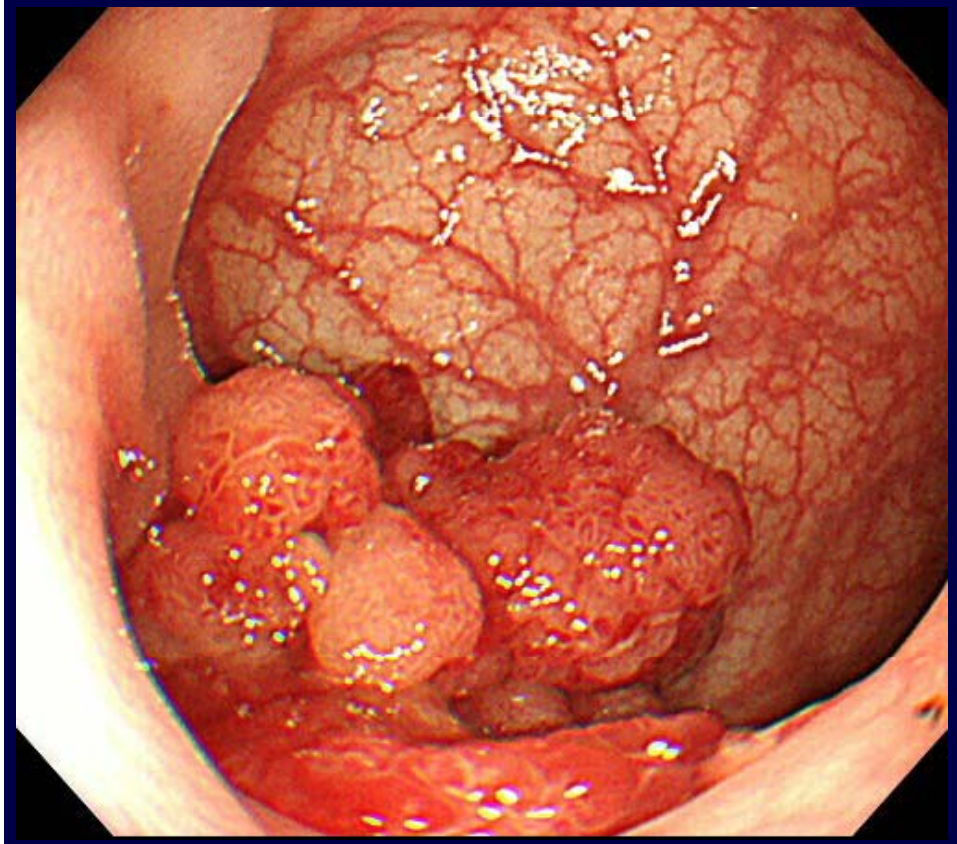

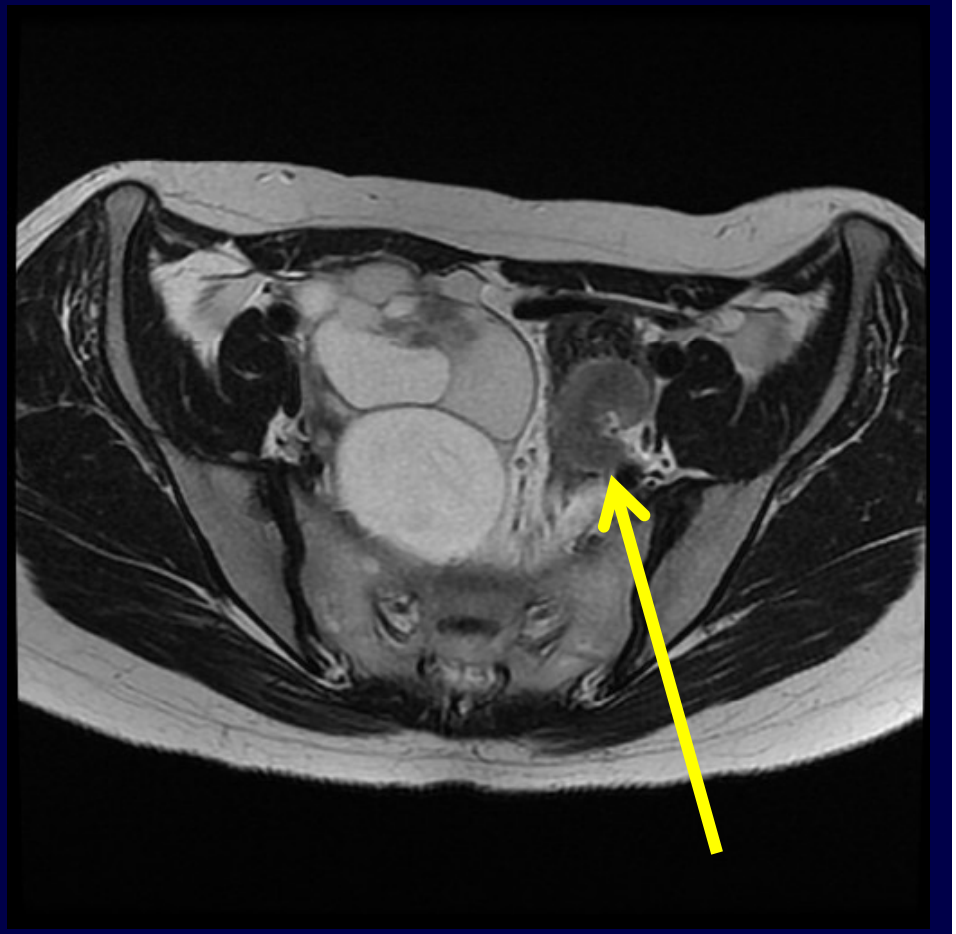

原発は直腸.
両側卵巣転移、多発肝転移.

病気は他にないか、撮像範囲はすべてをチェック.

40代女性
胃癌

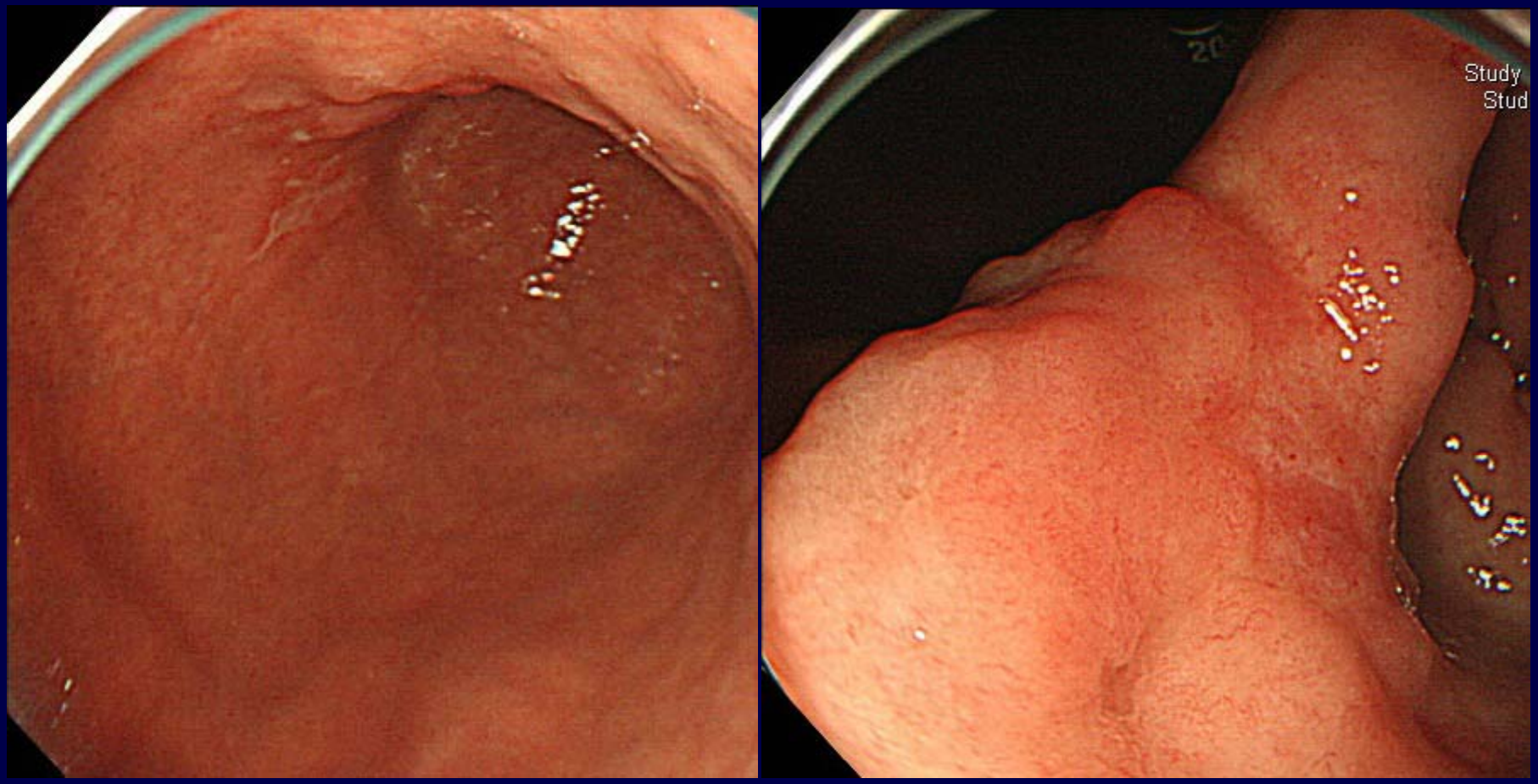

上部消化管内視鏡

上部消化管透視

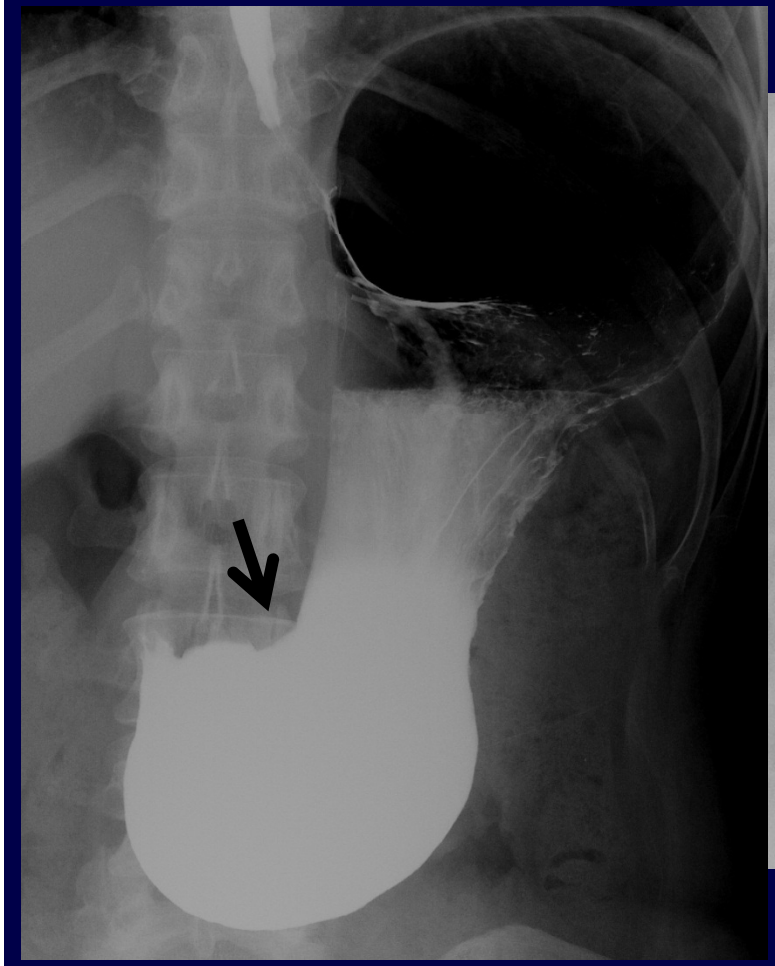

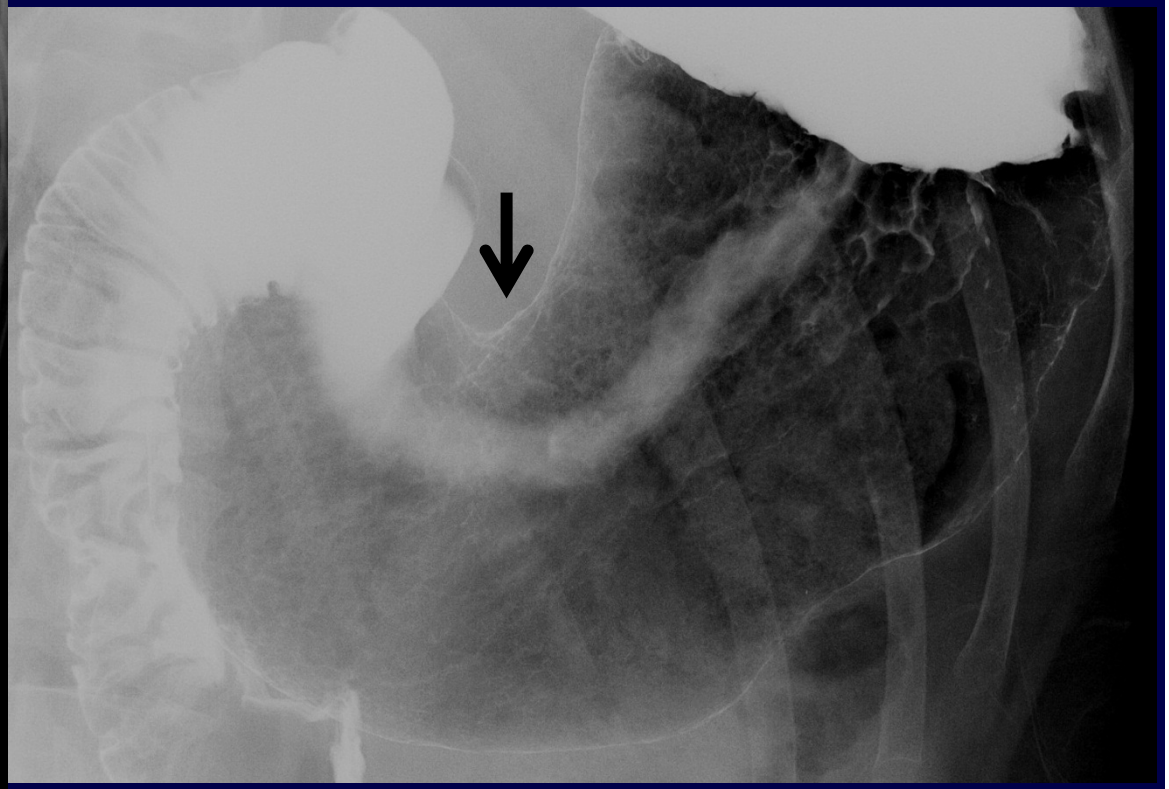

造影CT

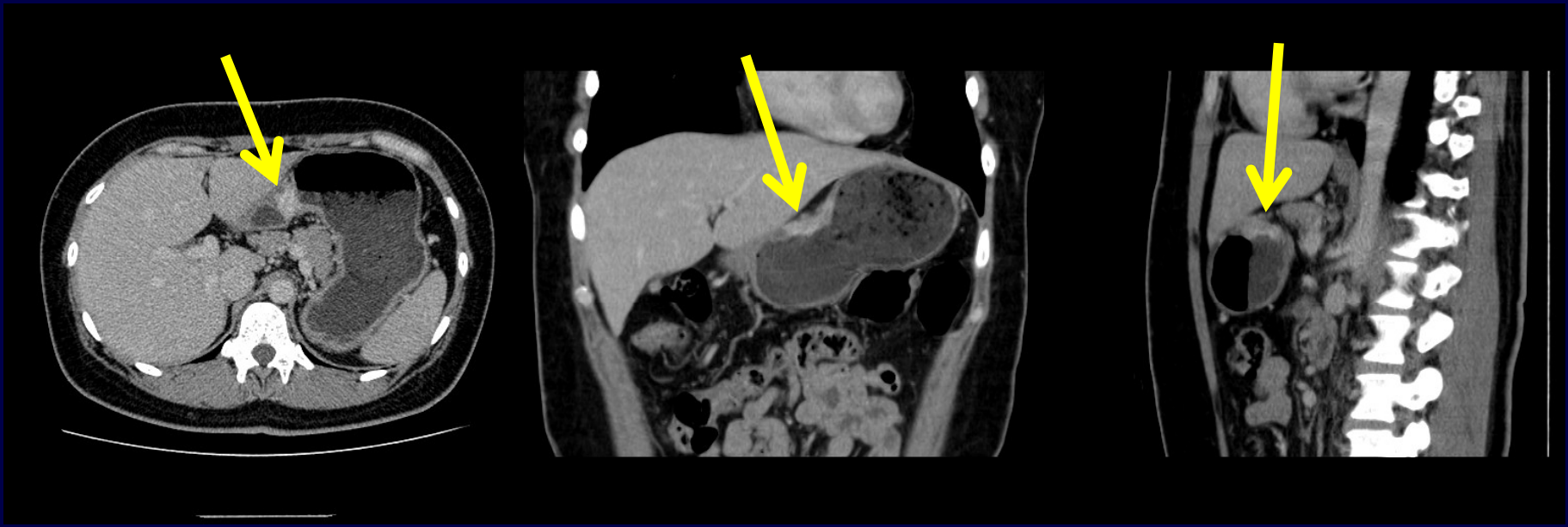

T3 N3 H0 P0 M0 stage ⅢB

造影CT

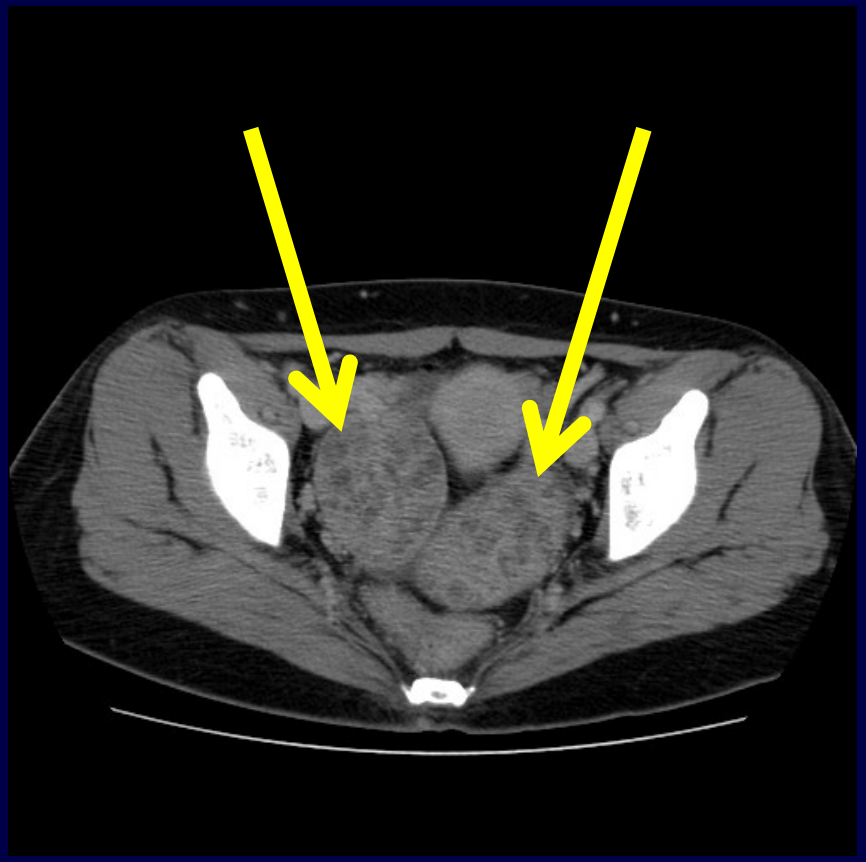

FDG-PET/CT

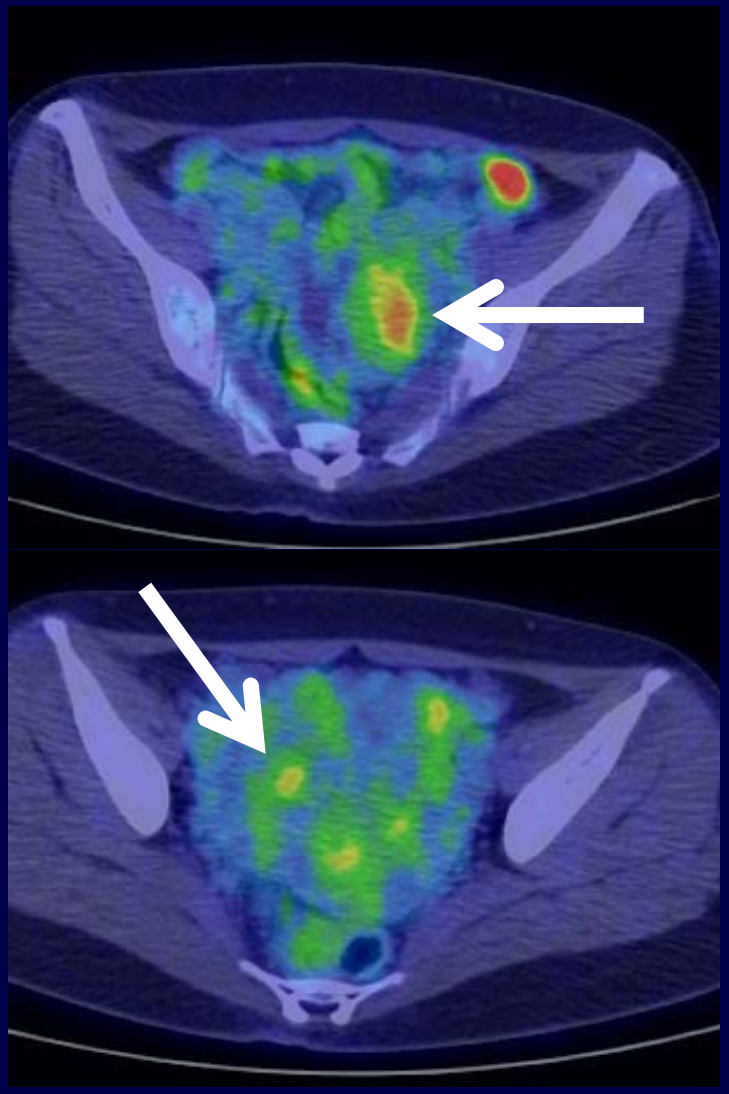

胃癌術後1年半
両側卵巣腫瘍が出現

Krukenberg腫瘍

通常は両側性の卵巣転移. 閉経後は少ない.
未分化癌や印環細胞癌できたしやすい.

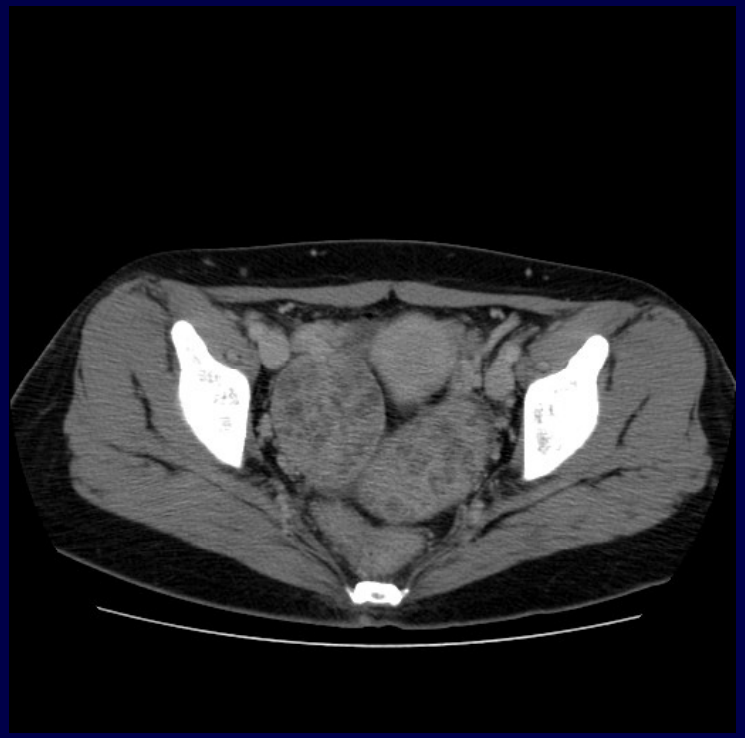

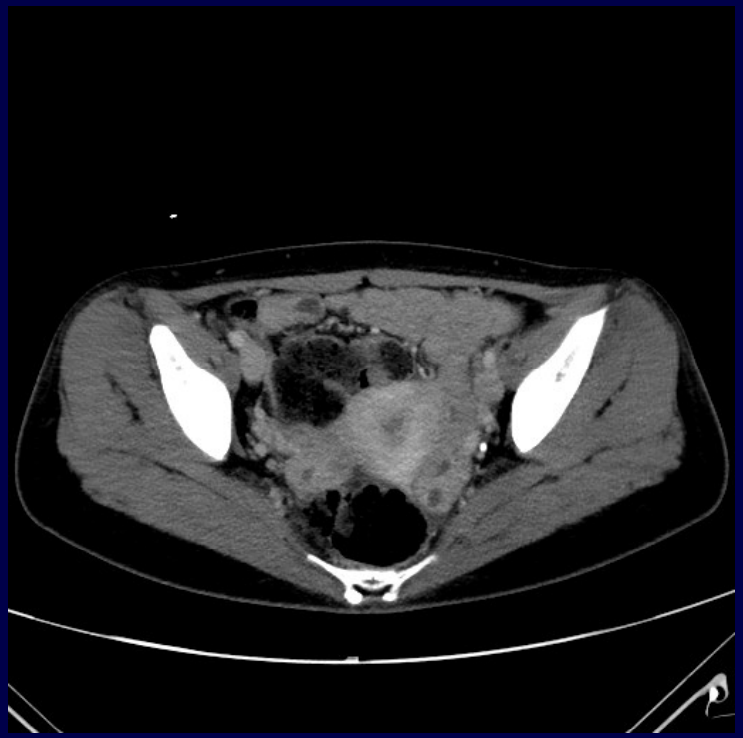

・卵巣転移が初発症状であることも少なくない.
・両側卵巣腫瘍の場合は必ず転移の可能性を疑う.
・原発巣の病理組織を反映して、多彩な画像を呈する.

当院での婦人科領域の通常MRI検査

検査時間：25～30分.

息止め：なし、自由呼吸下.

造影剤：10cc前後.

造影方法：
Dynamic studyが必要な場合は留置針で血管を確保して自動注入器で注入（2ml/sec）、生食で後押し.
通常造影の場合は翼状針で手押しで注入.

20代女性
特徴的な造影パターンで
Dynamic studyが有用な卵巣腫瘍

MRI

T1強調画像

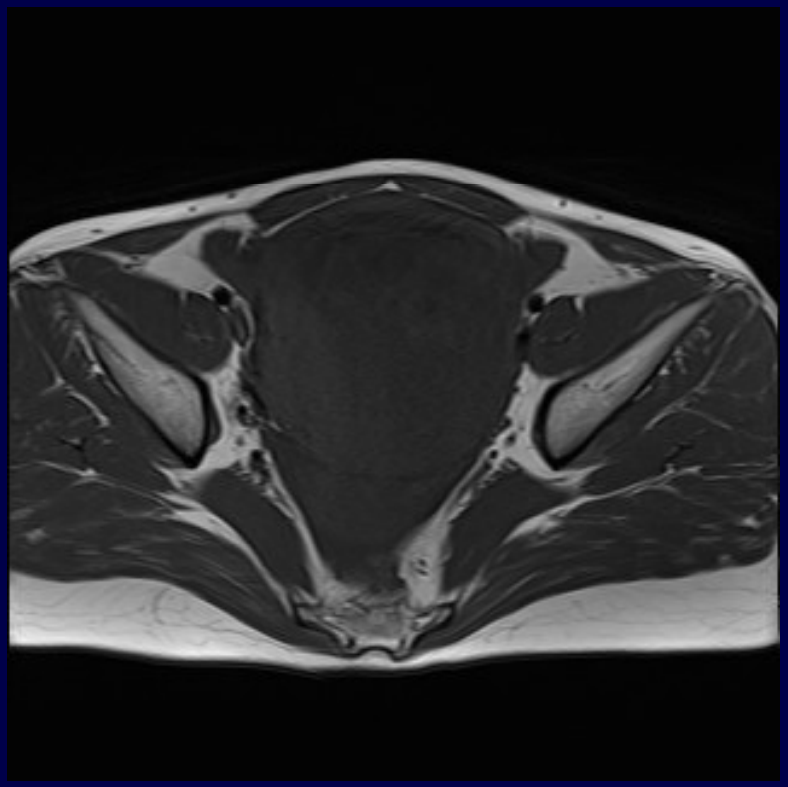

T2強調画像

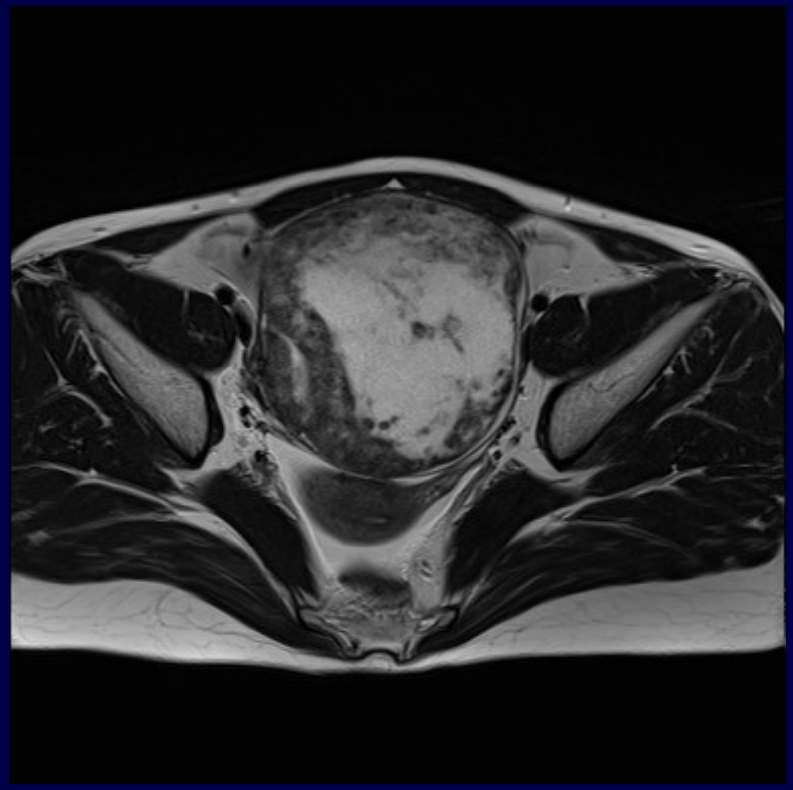

MRI
脂肪抑制T1強調画像

造影前　　造影早期　　造影後期

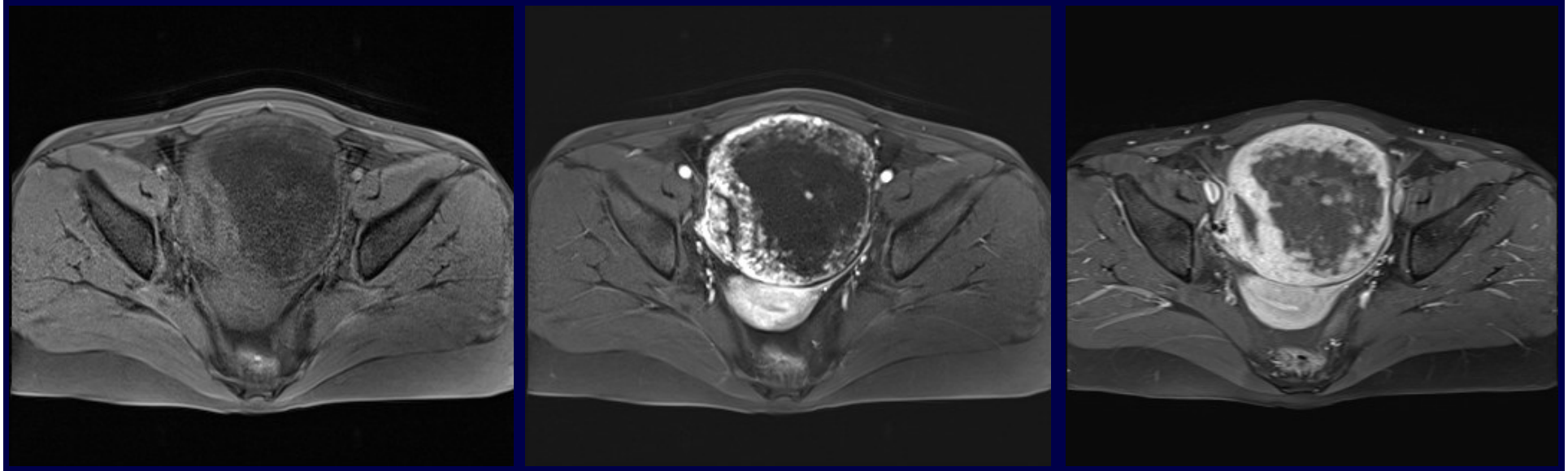

辺縁から中心に向かう濃染.

硬化性間質腫瘍

悪性ではありませんが…

CQ 112
卵巣腫瘤の質的診断にMRIは有用か？

推奨グレードB （科学的根拠があり、行うよう勧められる）

第1選択である超音波で診断がつかない症例では、
質的診断に寄与する.
良悪性の鑑別においては造影MRIにより正診度が向上する.

画像診断ガイドライン 2013年版　日本医学放射線学会　　日本放射線科専門医会・医会 – 編　より

FDG-PET/CT
その他の所見

上咽頭後壁や口蓋扁桃への集積　⇒炎症性集積

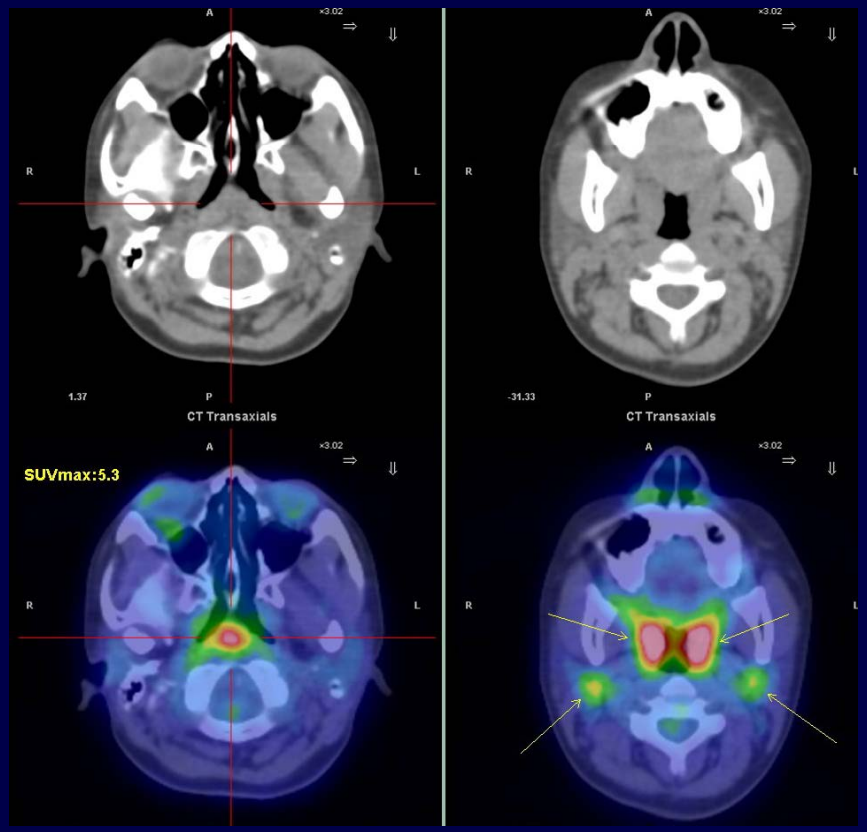

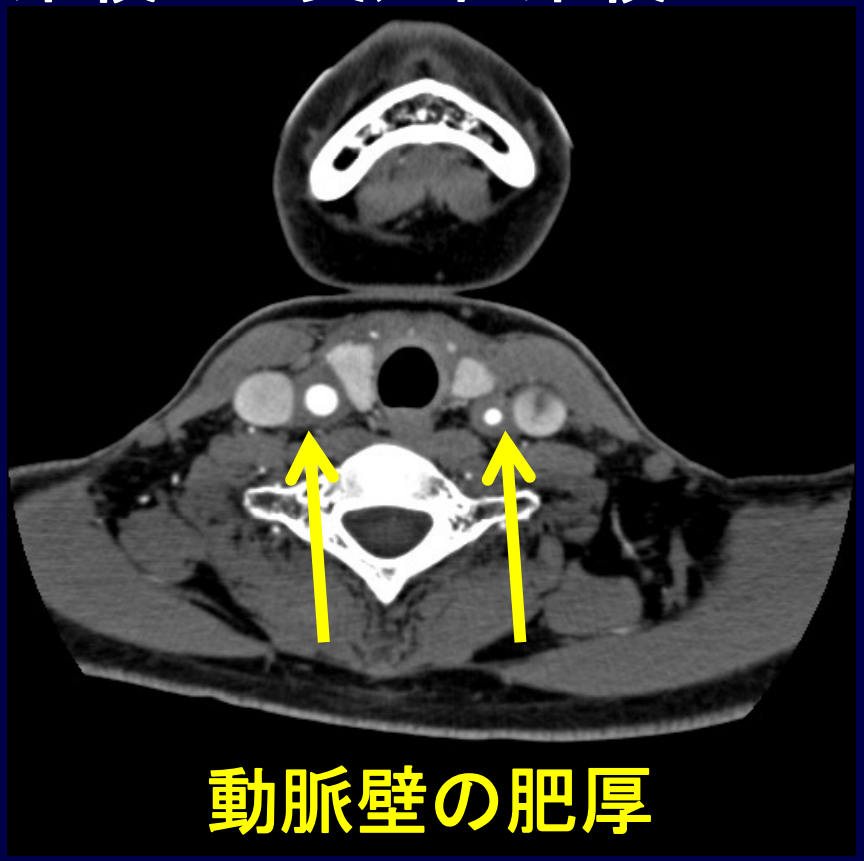

両側総頚動脈～内頚動脈への集積

FDG-PET/CT

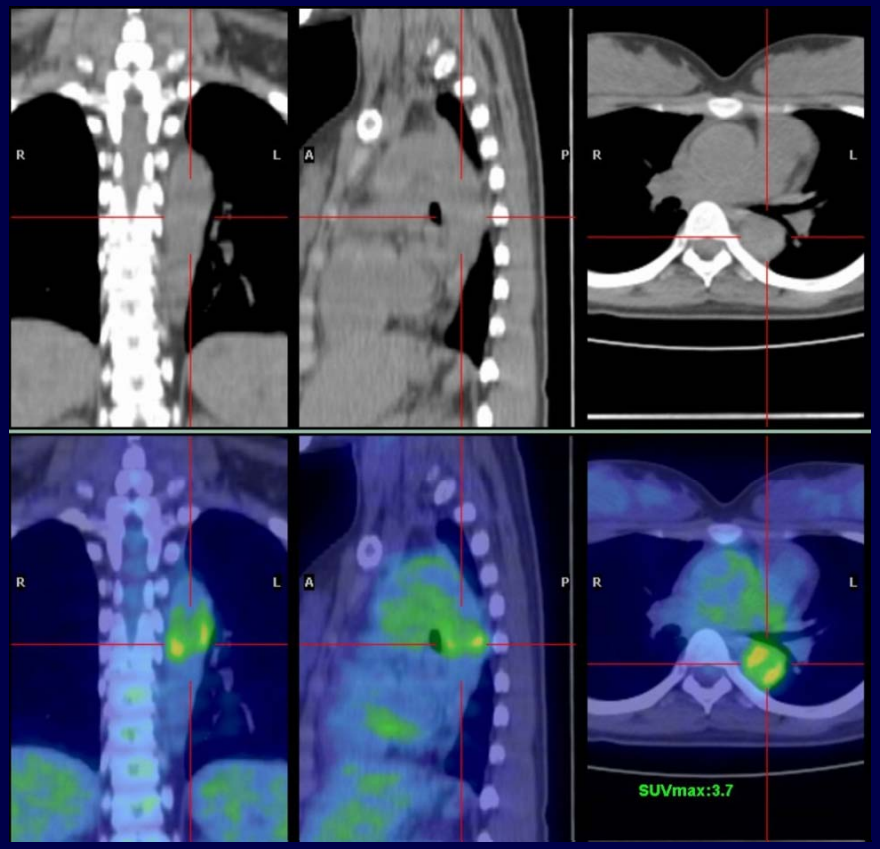

胸部下行大動脈壁にも
集積亢進と壁肥厚

造影CT

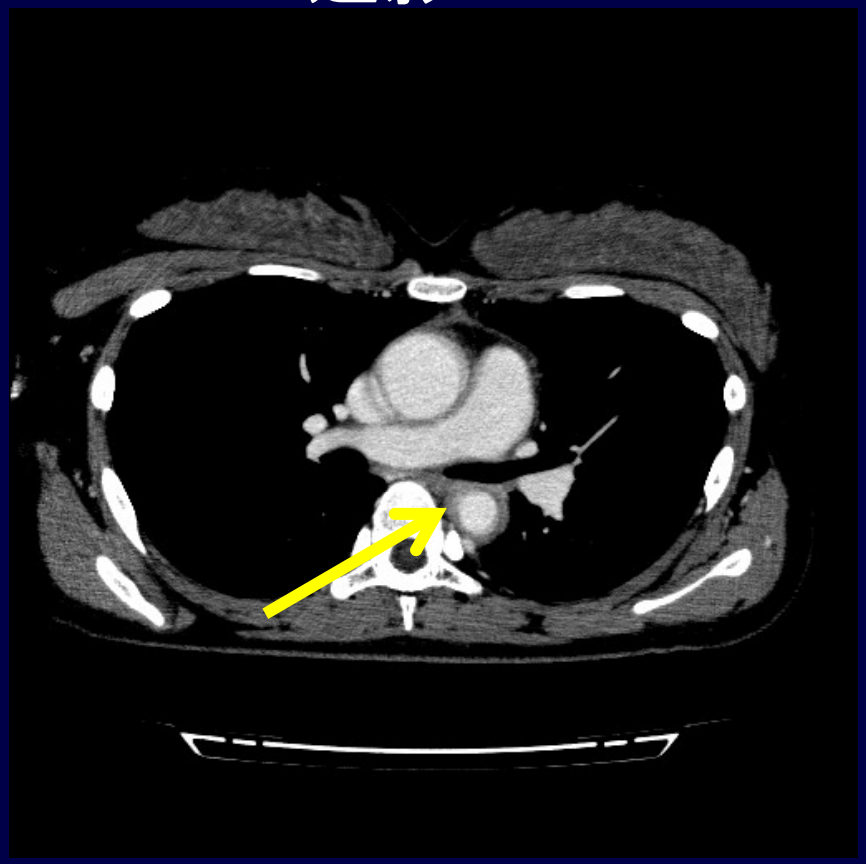

⇒大動脈炎症候群

FDG-PET/CTで注意すること
他病変への集積

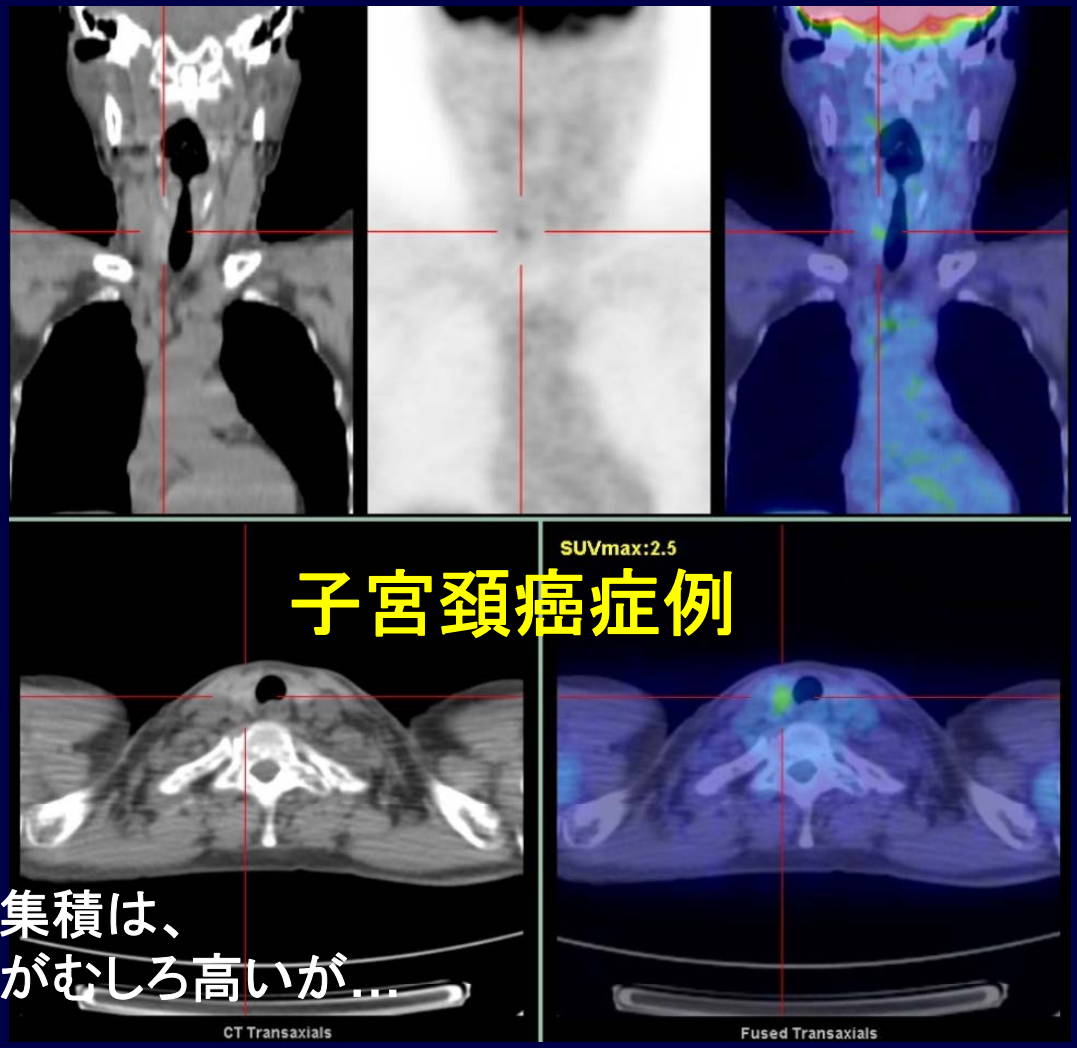

甲状腺への異常集積は、
良性腫瘍の頻度がむしろ高いが…

甲状腺　乳頭癌

FDG-PET/CTで注意すること
正常部への集積

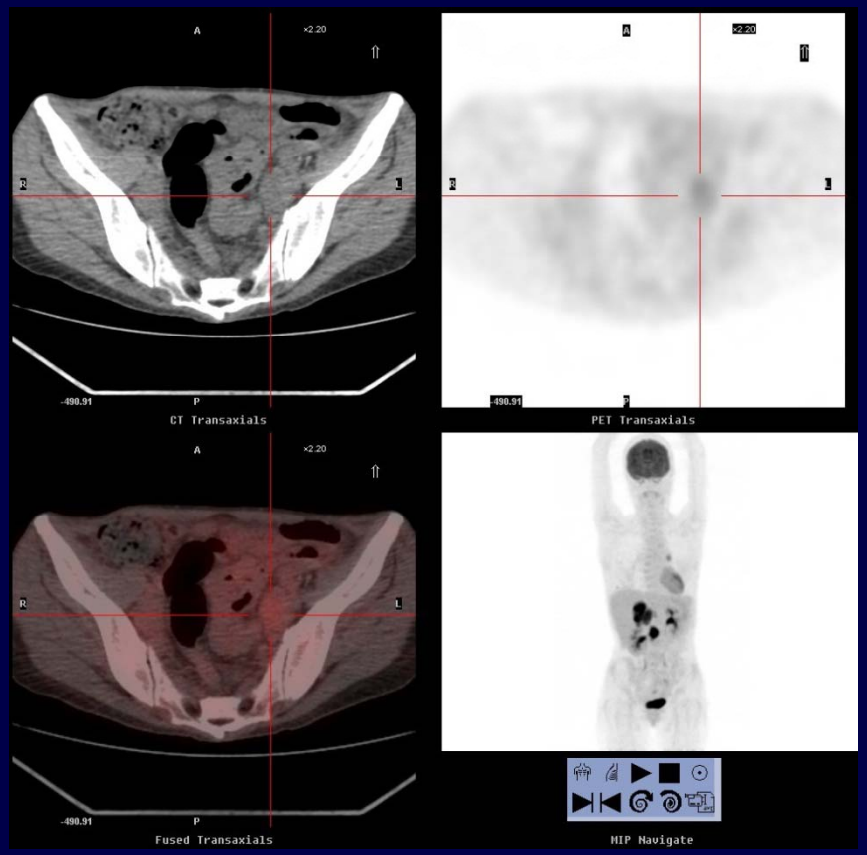

正常卵巣

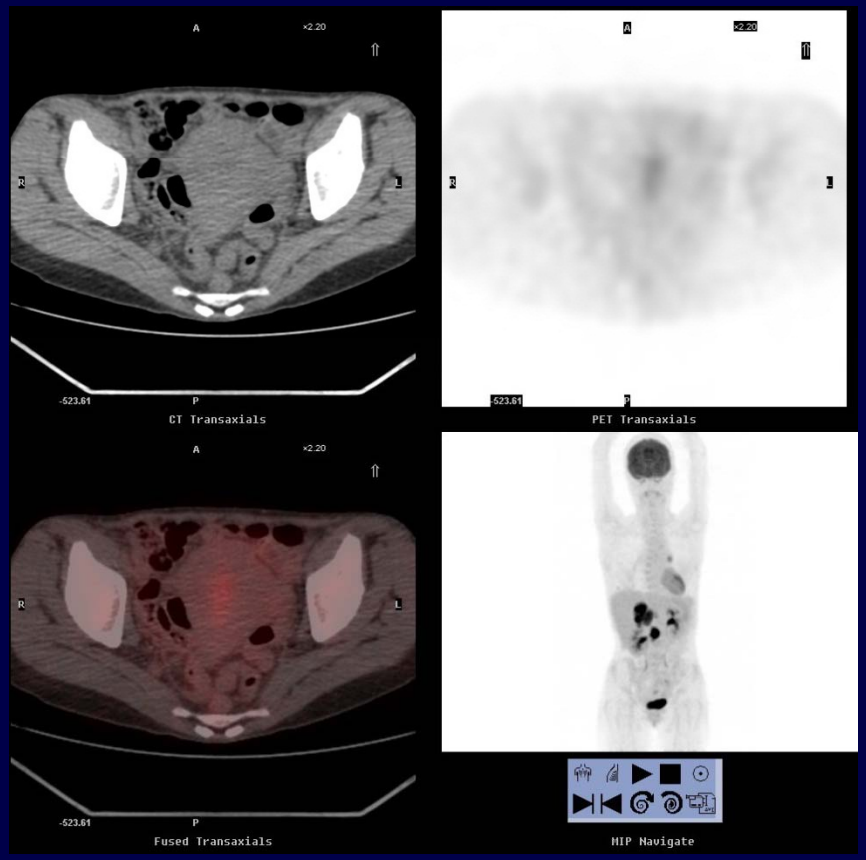

正常子宮内膜

60代女性
拡散強調画像、PET/CTが診断に役立つ
卵巣腫瘍

腹痛で救急外来受診時のCT

単純　　**造影**

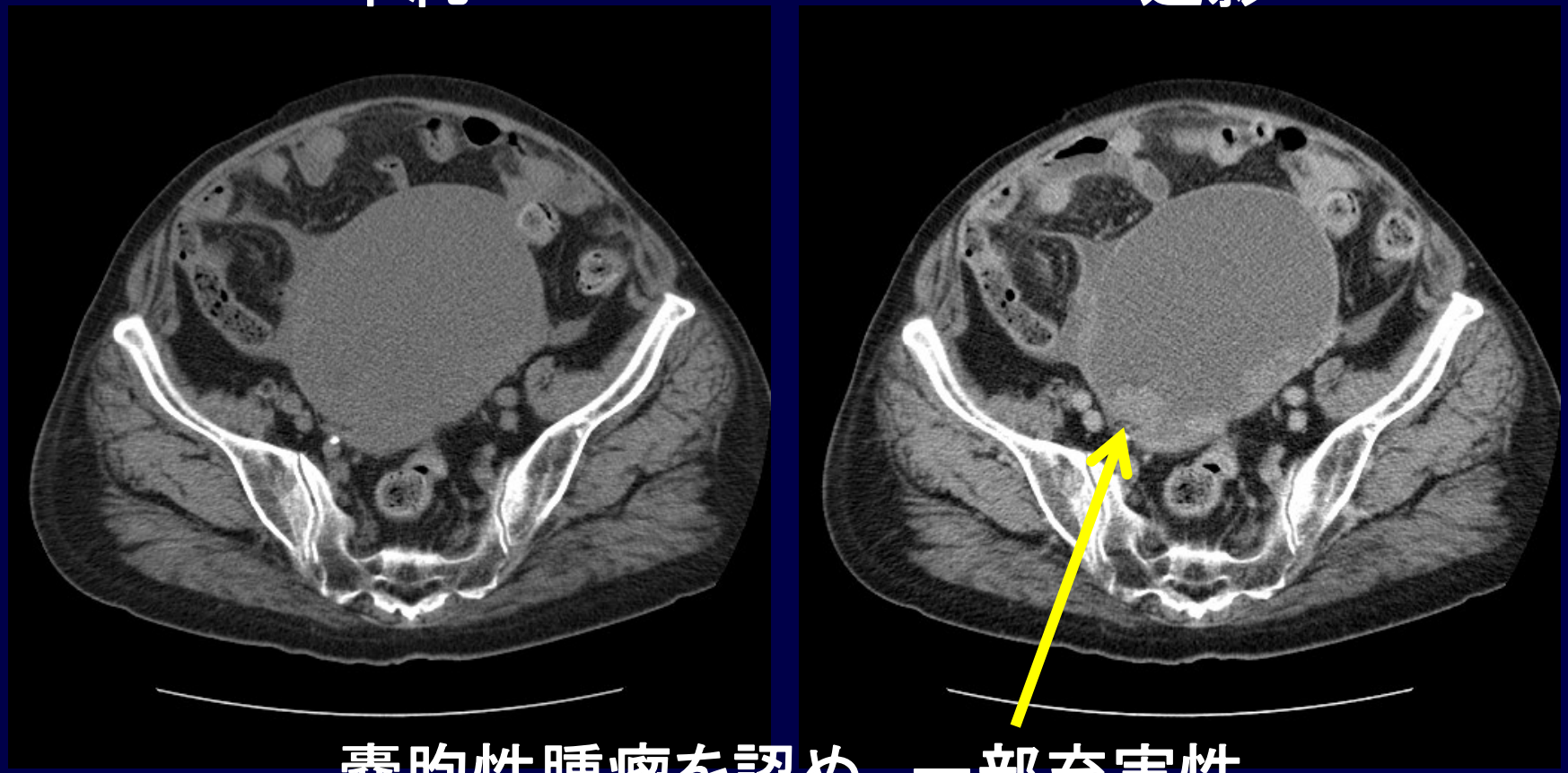

嚢胞性腫瘤を認め、一部充実性

救急外来受診時のCT
造影

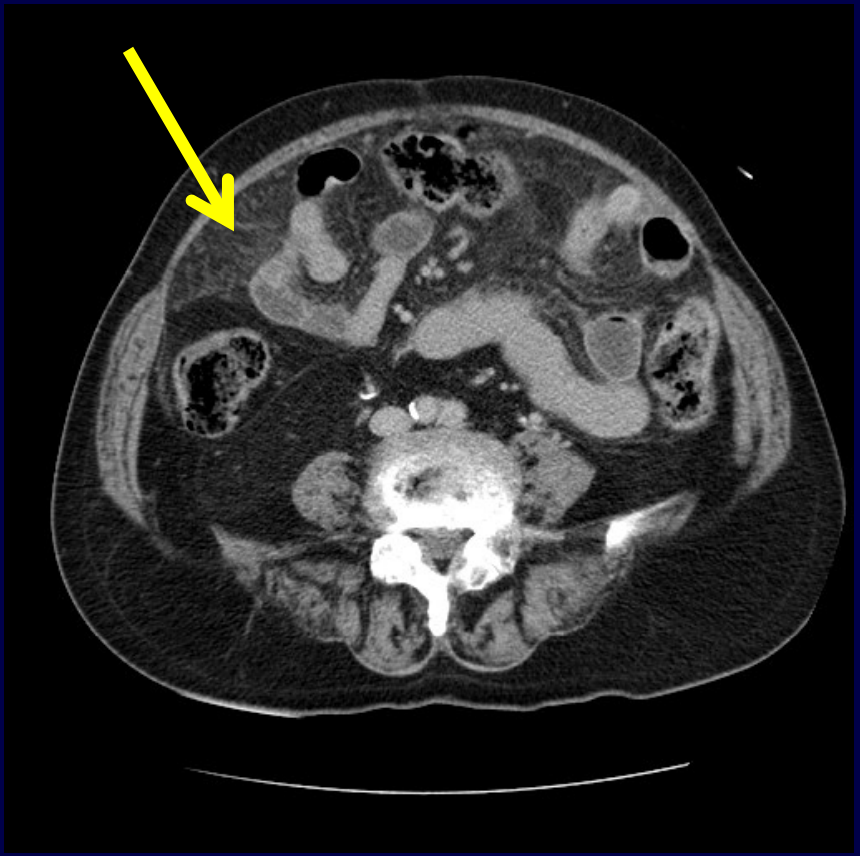

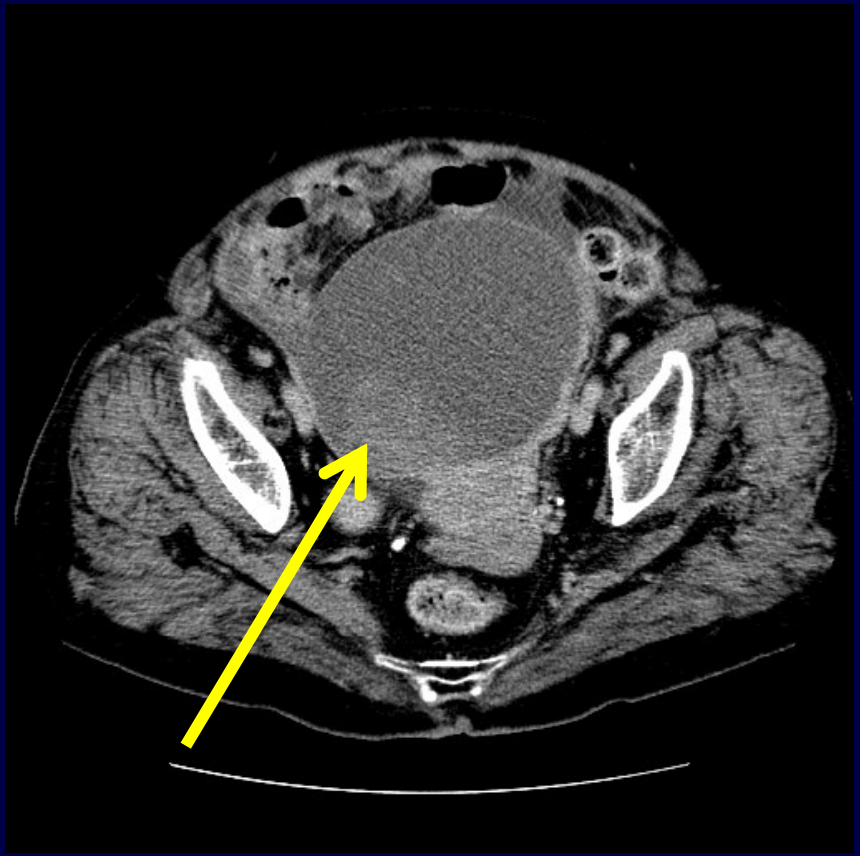

脂肪組織の濃度上昇　⇒　破裂？

MRI

T1強調画像

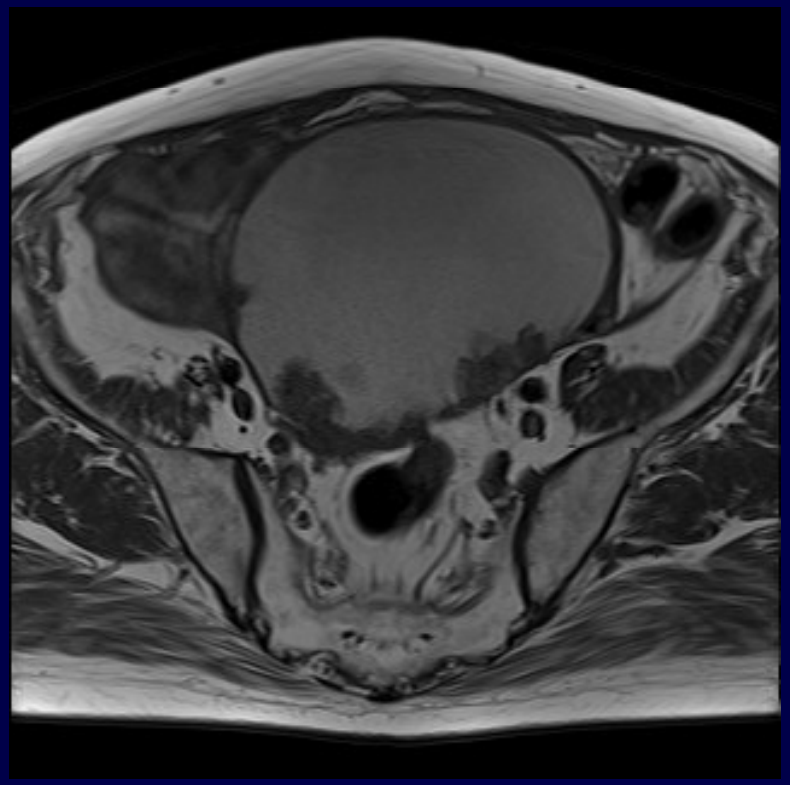

T2強調画像

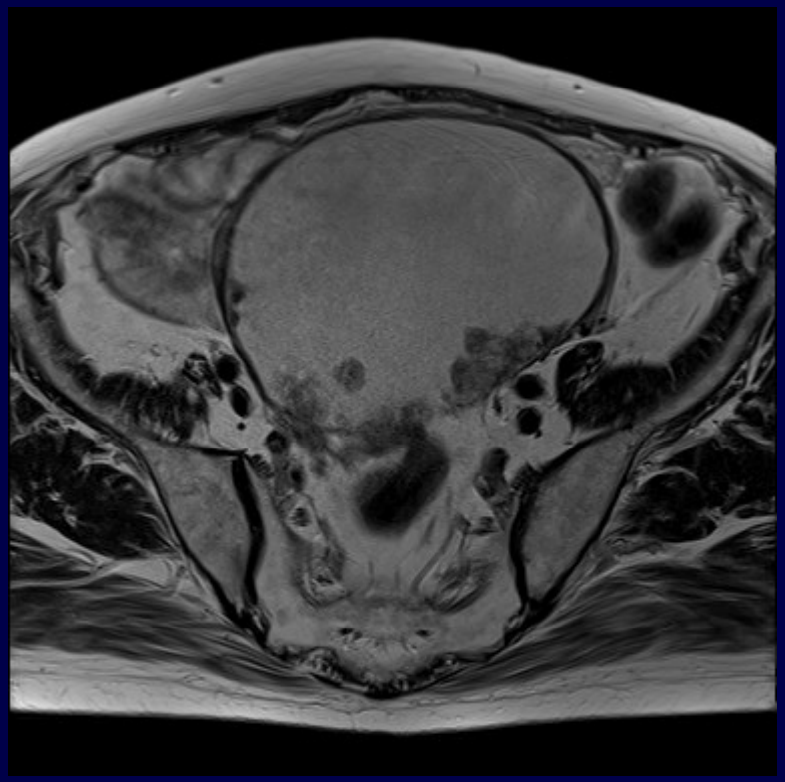

単房性嚢胞性腫瘤で、一部充実成分あり.

MRI

拡散強調画像

ADC map

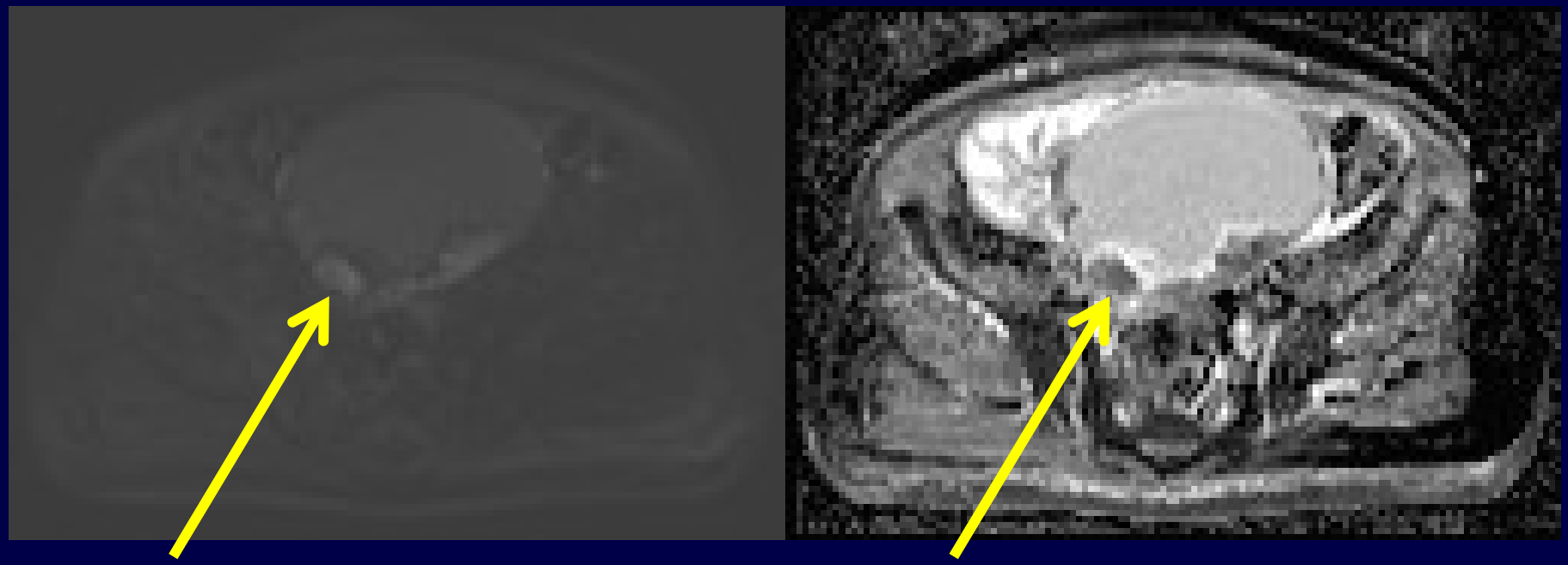

拡散低下あり.

造影CT　　FDG-PET/CT

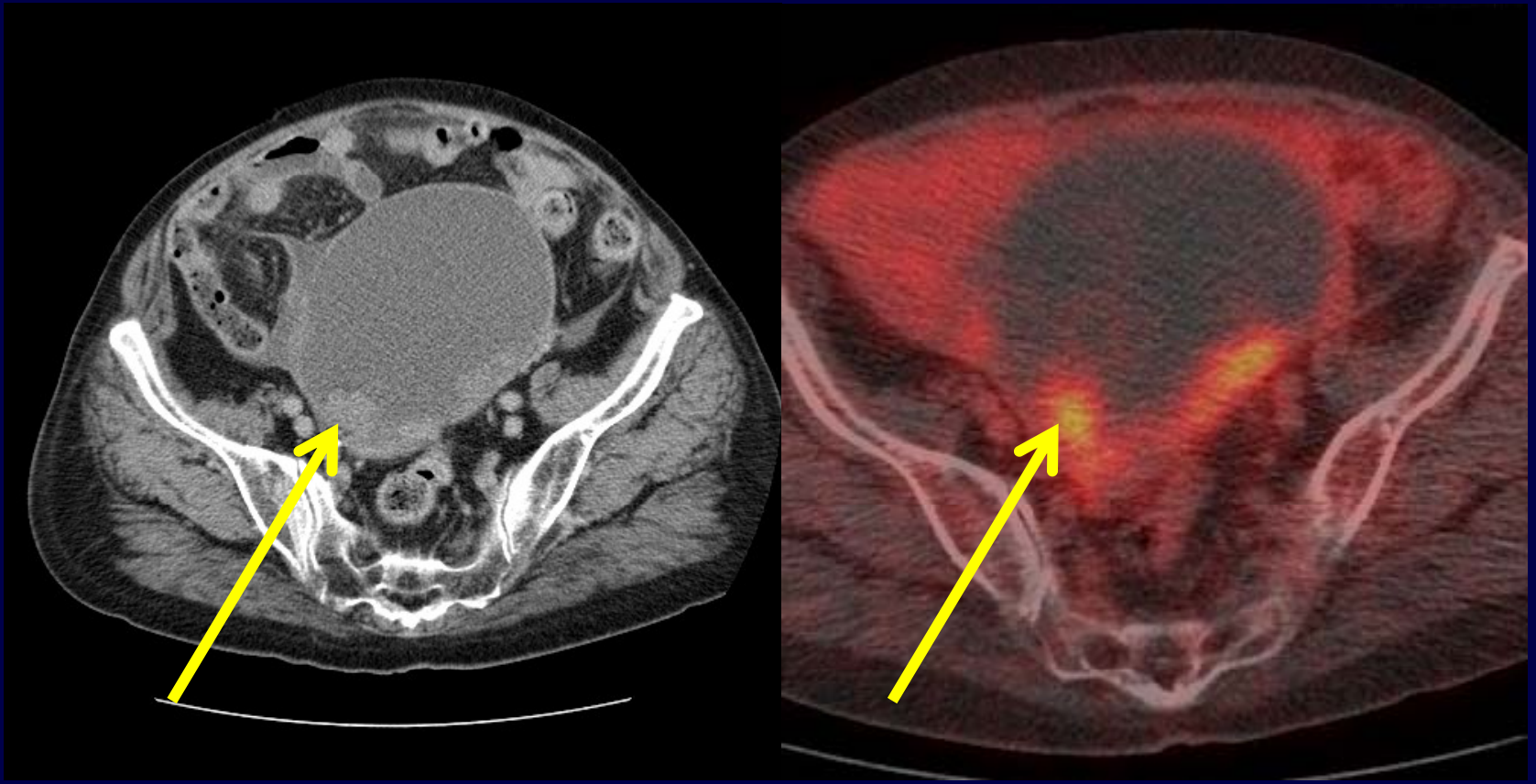

強い集積あり.

粘液性腺癌

CQ 111
卵巣癌の病期診断に画像診断は有用か？

CT：推奨グレードB（科学的根拠があり、行うよう勧められる）
MRI、PET-CT：推奨グレードC1 （科学的根拠はないが、
行うよう勧められる）

CTを最も推奨.
MRIは腫瘍の骨盤内臓器浸潤を評価.
PET-CTは小さな腹膜播種や鎖骨上窩リンパ節転移等の腹部骨盤以外への転移検出を評価.

画像診断ガイドライン 2013年版　日本医学放射線学会　　日本放射線科専門医会・医会 – 編　より

50代女性
急性腹症で発症した卵巣腫瘍
（脂肪の存在が診断に役立つ）

右下腹部痛があり、撮像した造影CT

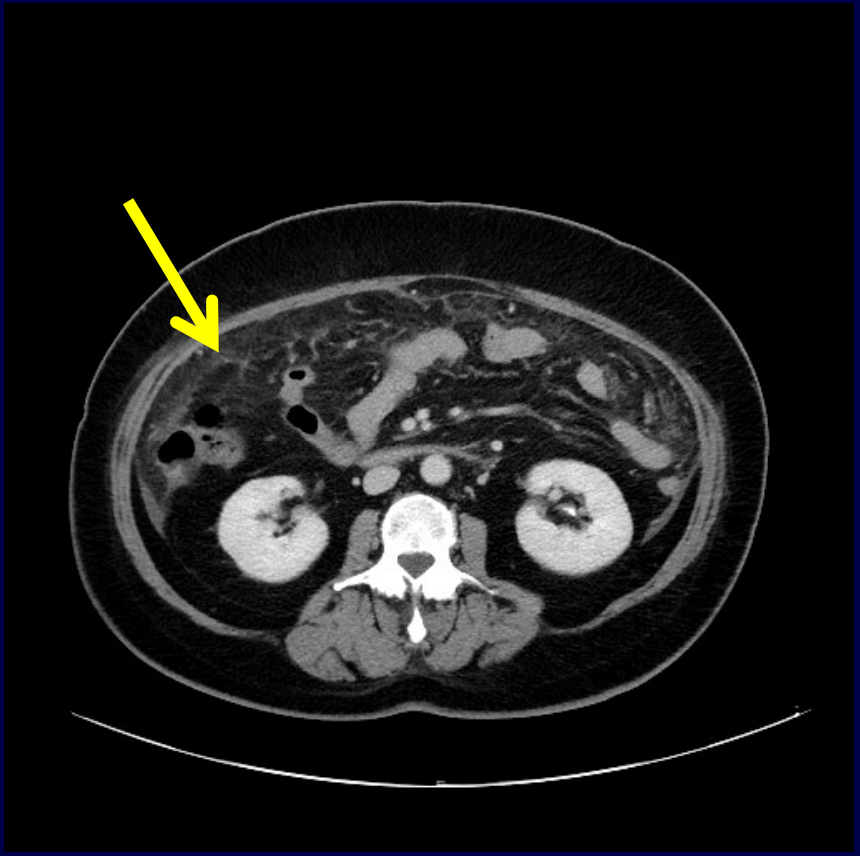

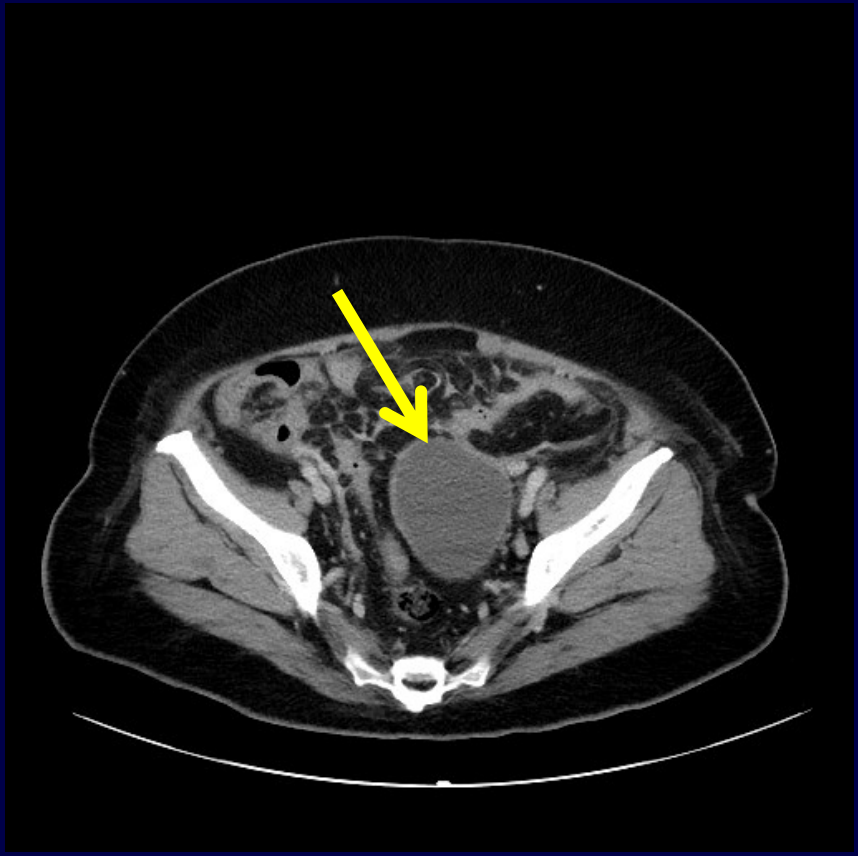

脂肪組織の濃度上昇と嚢胞性腫瘤

以前のPET/CT
（乳癌の既往あり）

造影CT

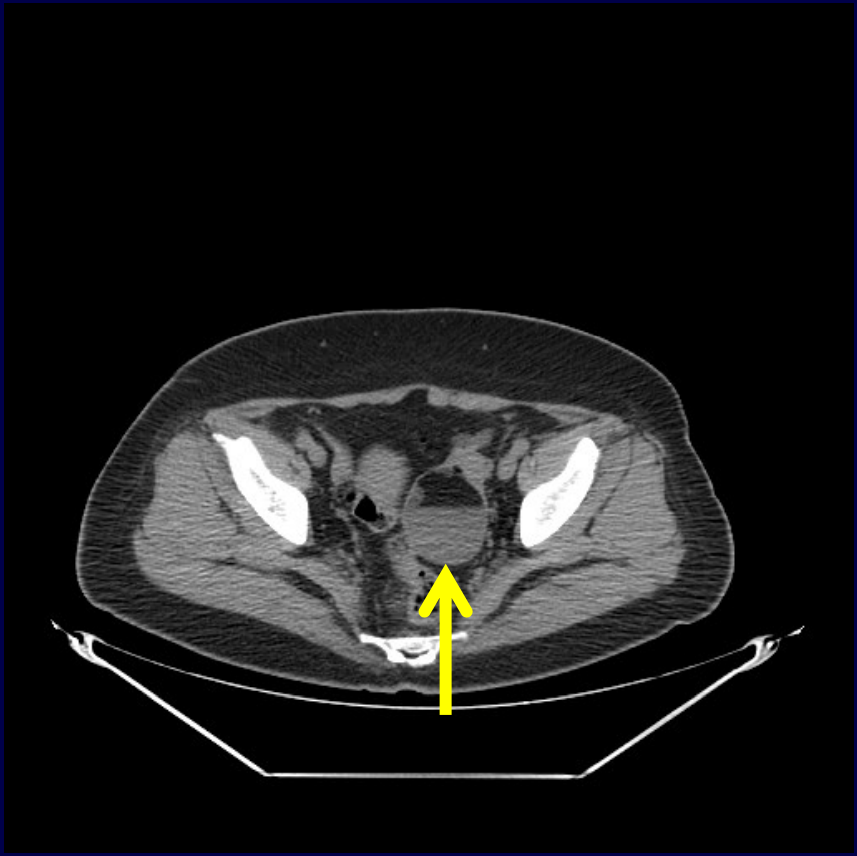

MRI

T1強調画像

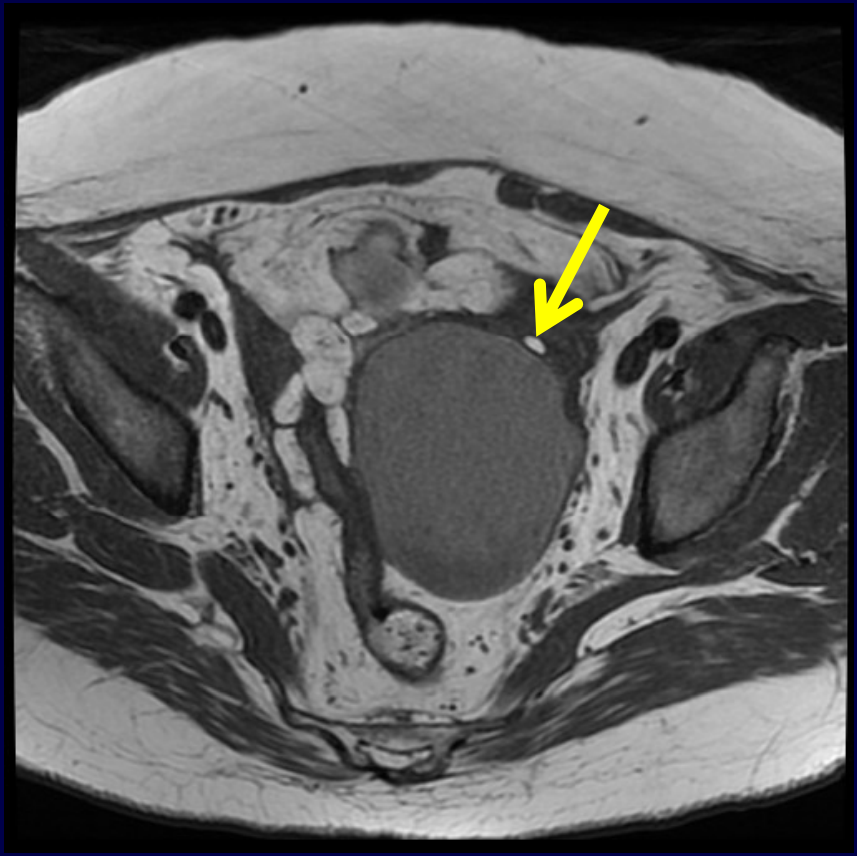

脂肪抑制T1強調画像

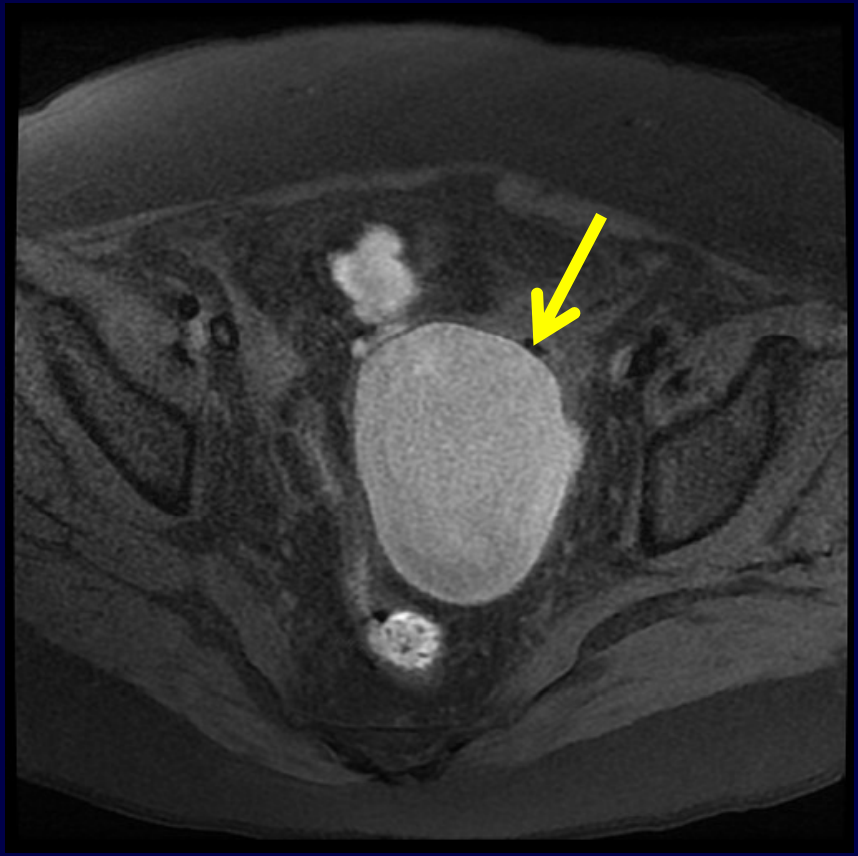

脂肪抑制画像で信号低下.

MRI

脂肪抑制造影T1強調画像

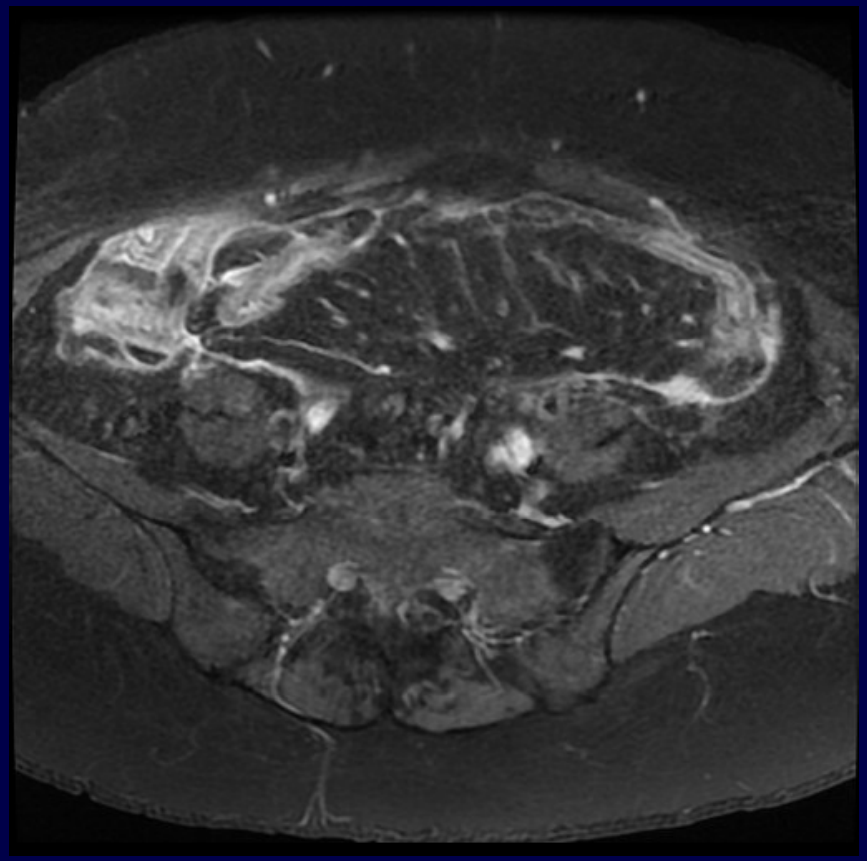

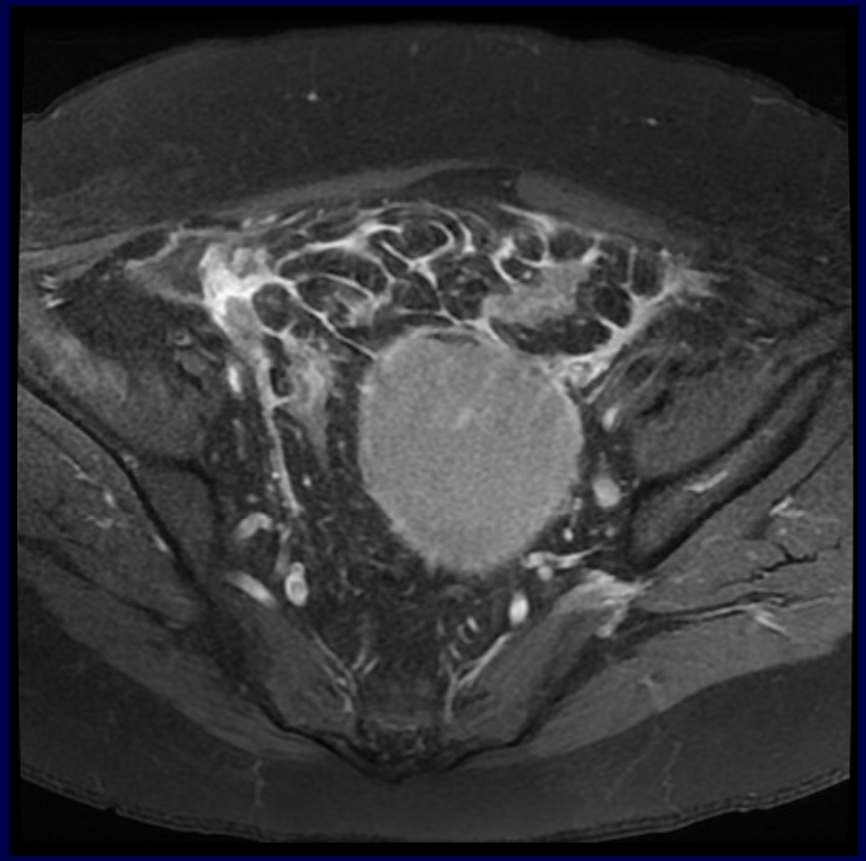

腹膜の造影効果の増強.

成熟嚢胞性奇形腫

悪性ではありませんが…

50代女性
主訴：左下腹部のつっぱるような痛み

単純CT

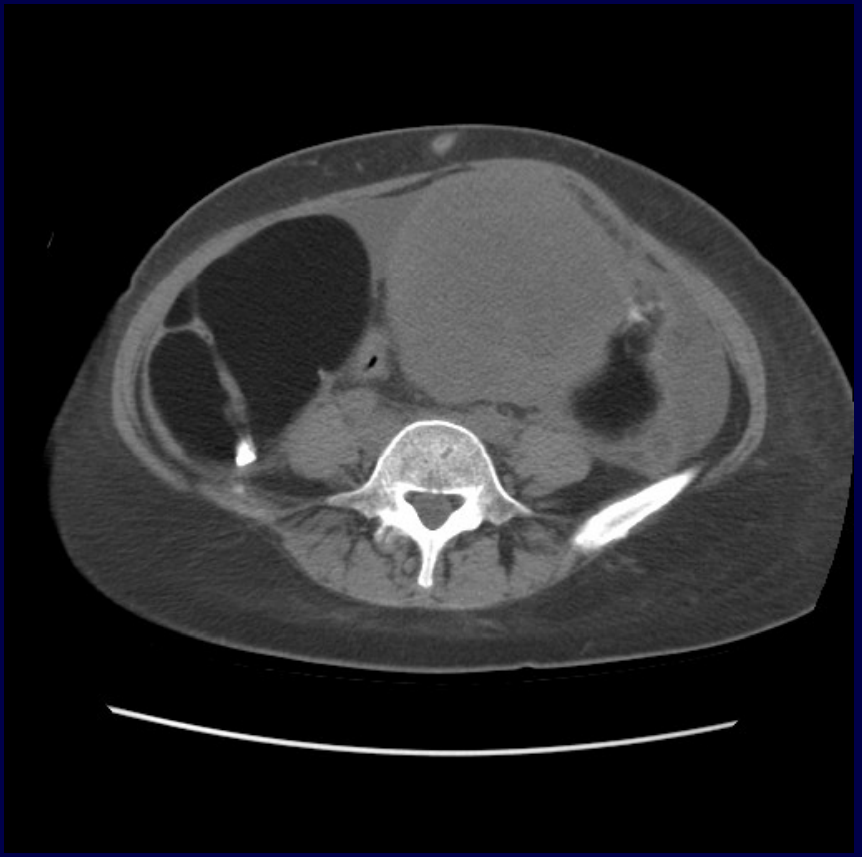

MRI

T1強調画像

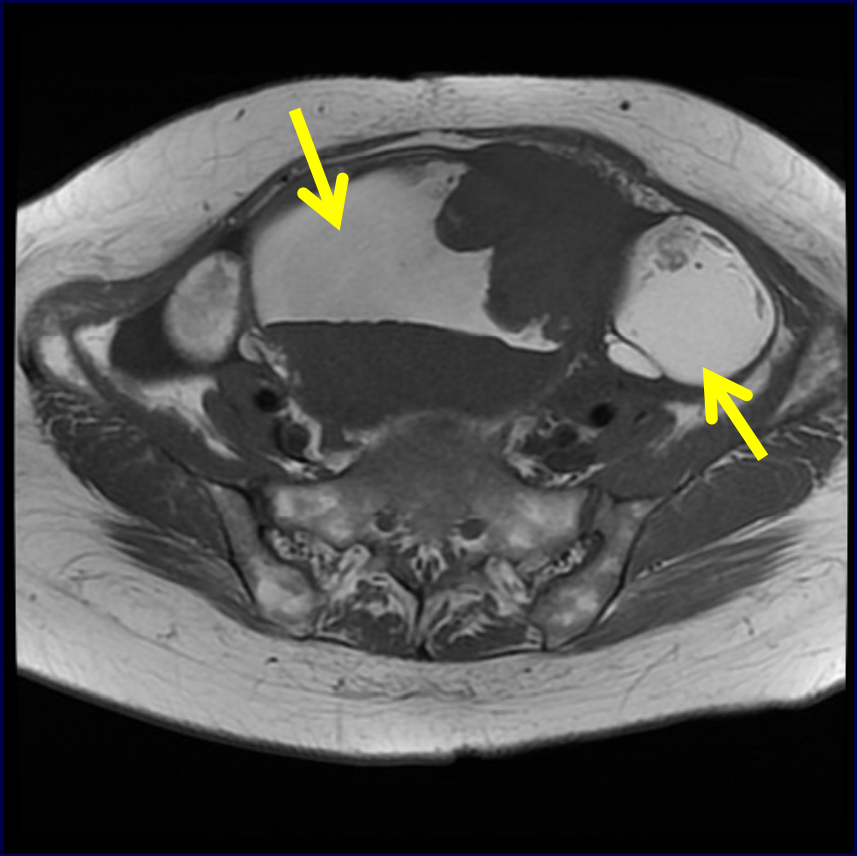

脂肪抑制T1強調画像

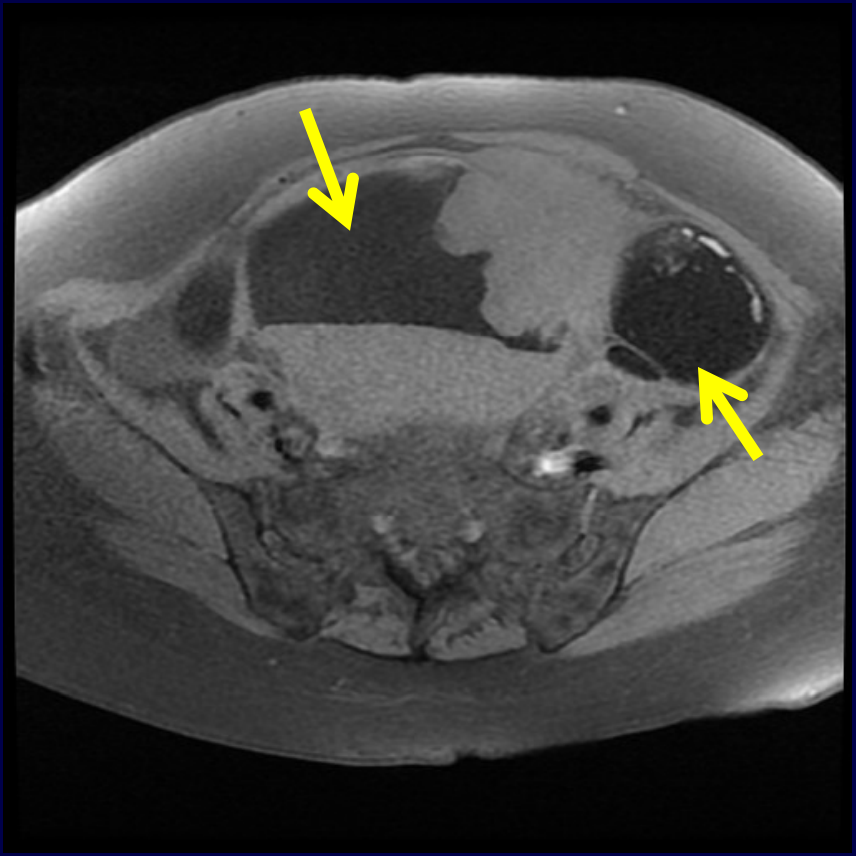

脂肪抑制画像で信号低下.

MRI

T2強調画像

脂肪抑制造影T1強調画像

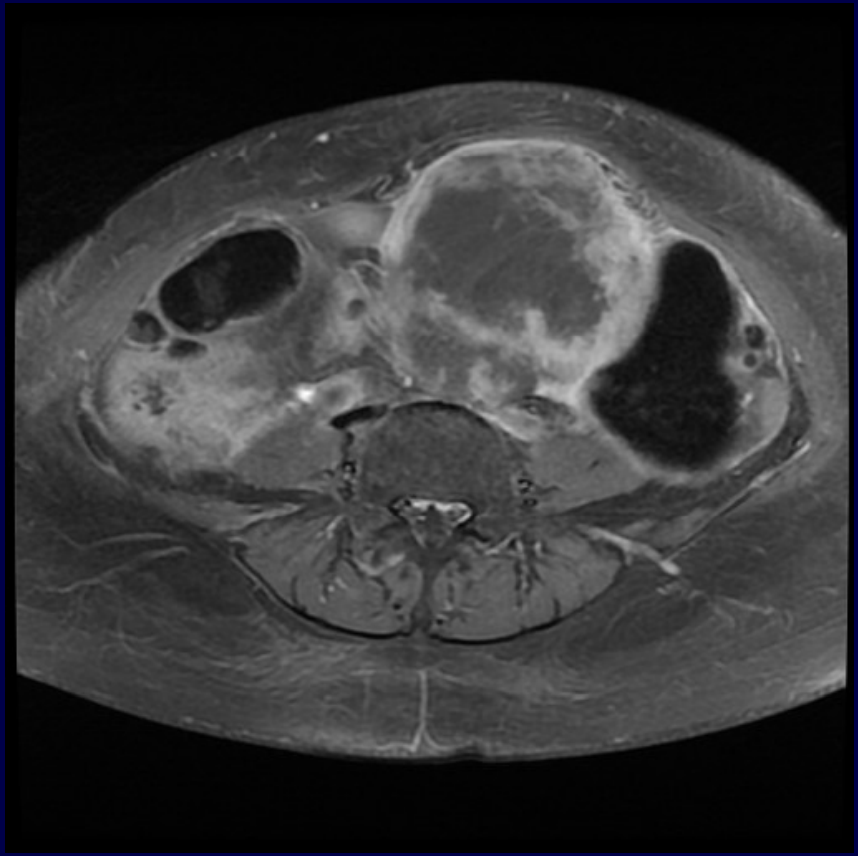

造影CT

FDG-PET/CT

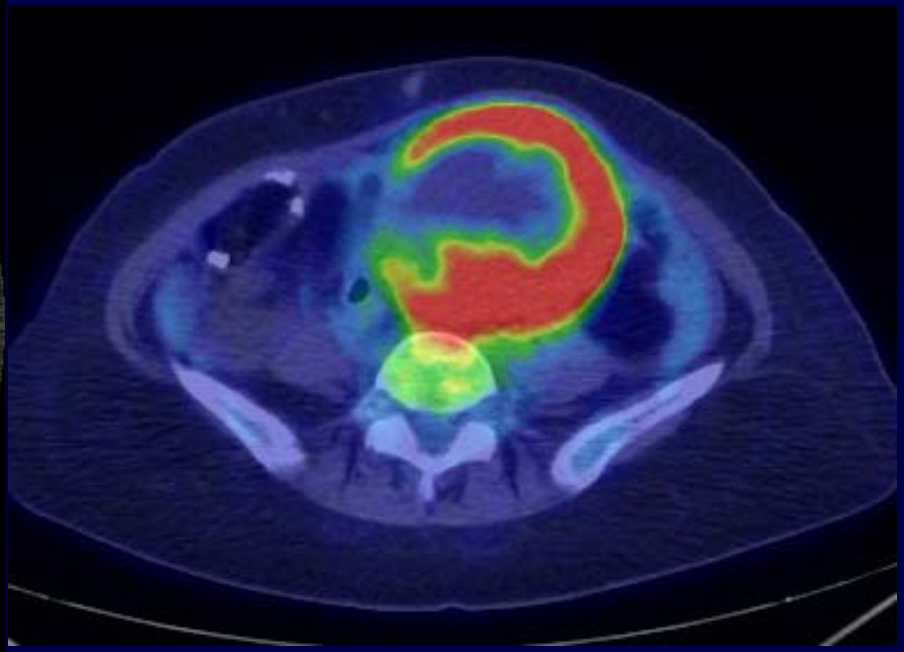

強い集積あり.

造影CT

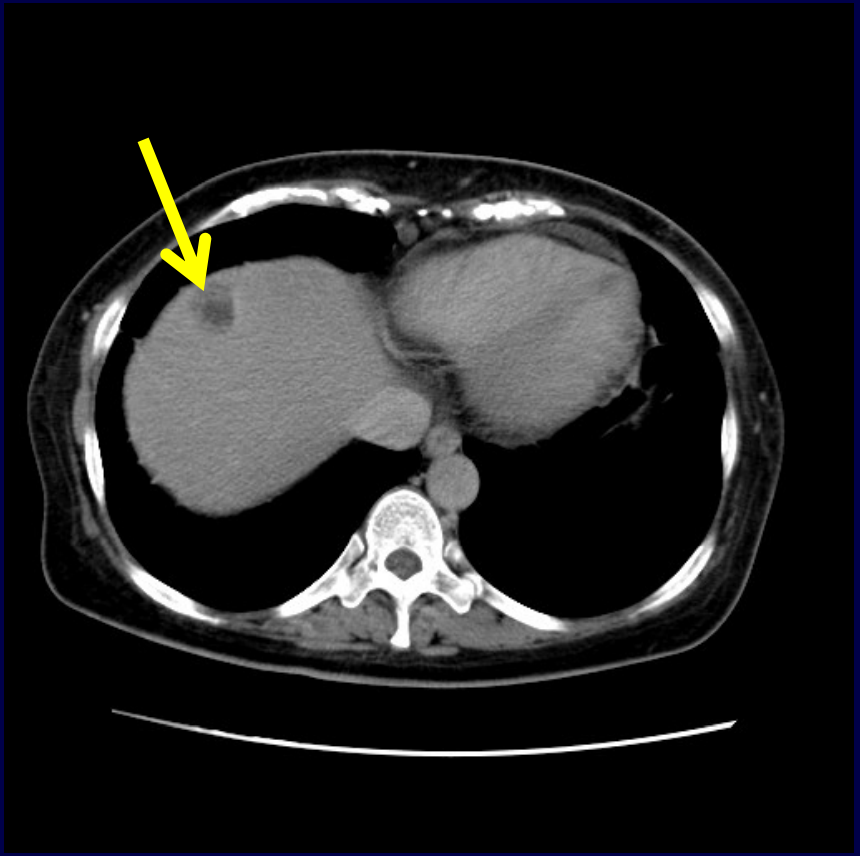

FDG-PET/CT

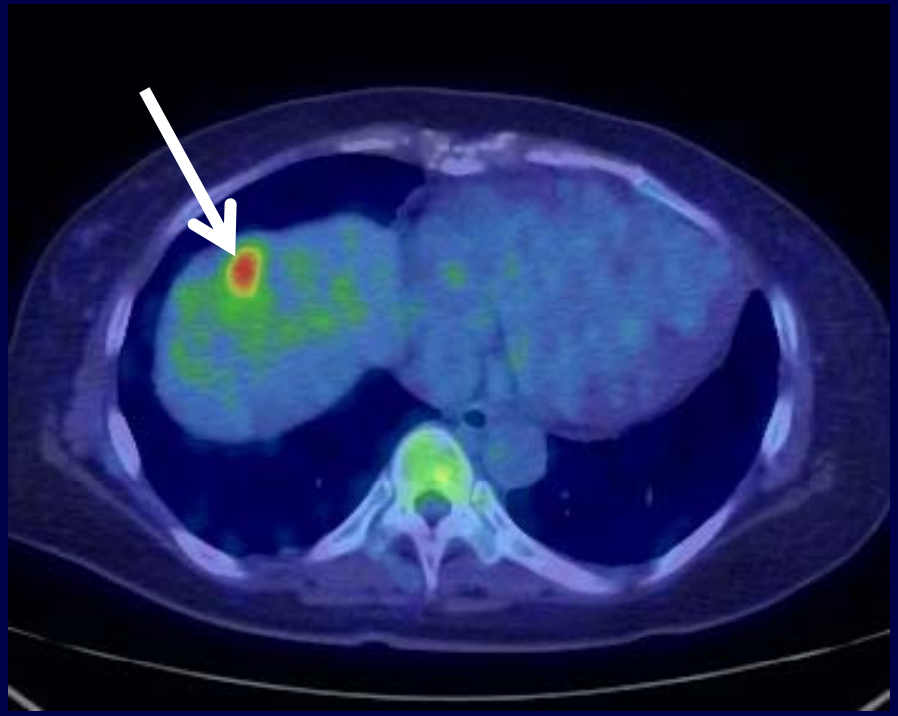

肝転移

造影CT

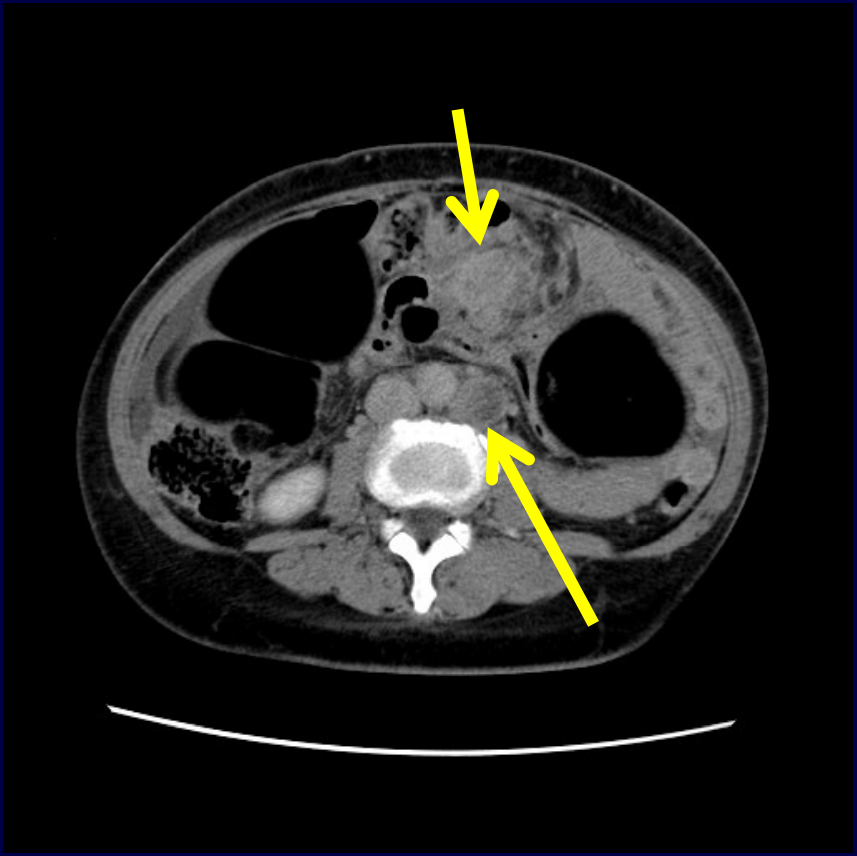

FDG-PET/CT

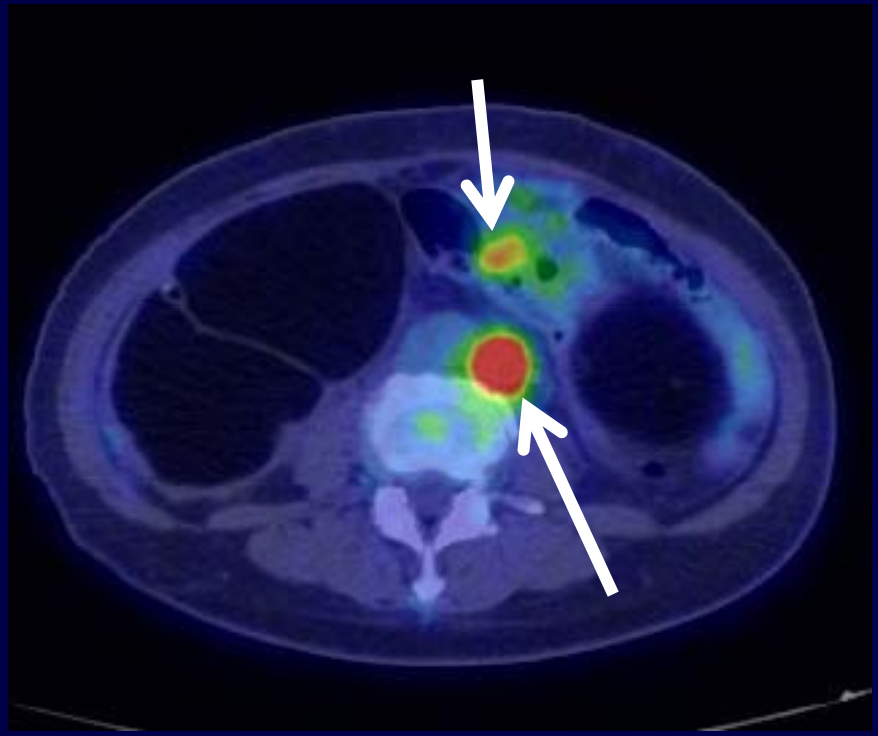

原発巣の一部とリンパ節転移

FDG-PET/CT

冠状断

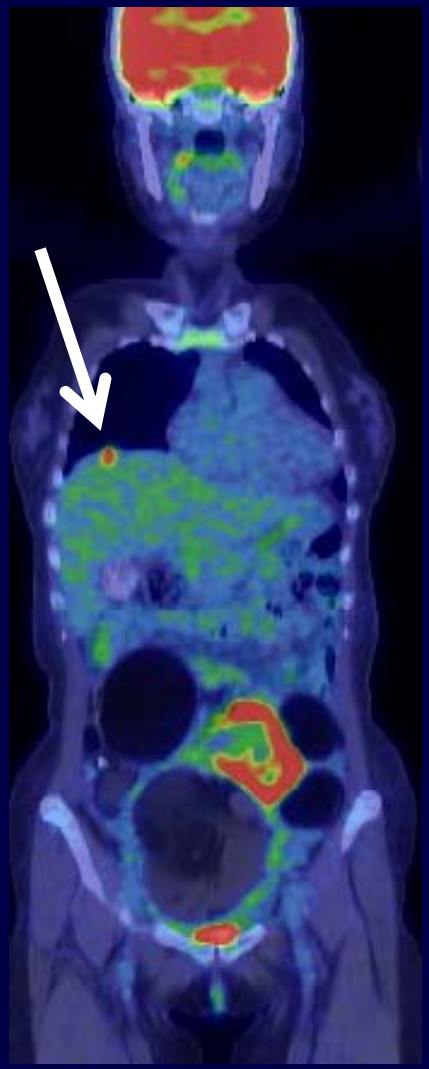

矢状断

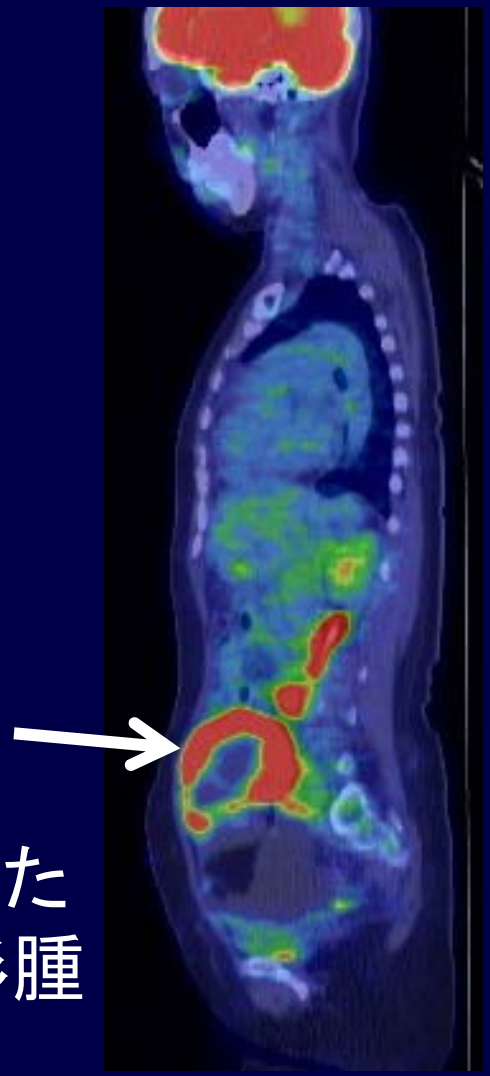

悪性転化を伴った
成熟嚢胞性奇形腫
扁平上皮癌

卵巣腫瘍

・急性腹症で来院されることがある.

・充実成分はあるか？脂肪成分の存在は？

・造影パターンは？

・MRIで拡散低下、FDG-PET/CTで集積を認めたら悪性を疑う.

・両側性の場合は転移を考慮する.

40代女性
子宮体癌Ⅰa

脂肪抑制T2強調画像
矢状断

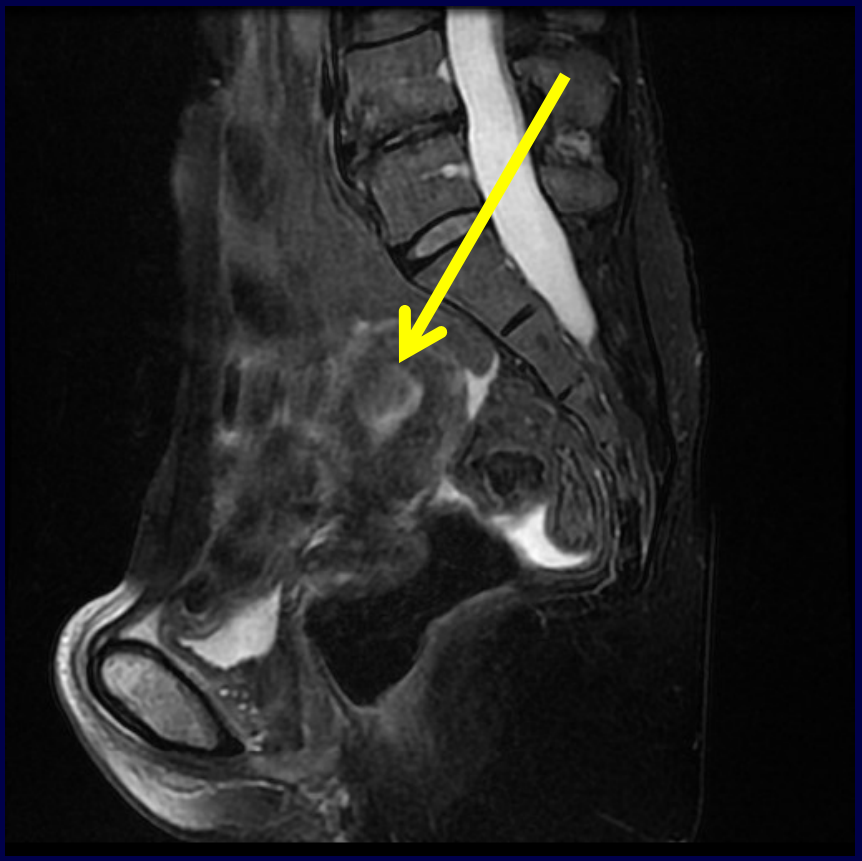

FDG-PET/CT

40代女性　正常

T2強調画像　矢状断

筋層

Junctional zone

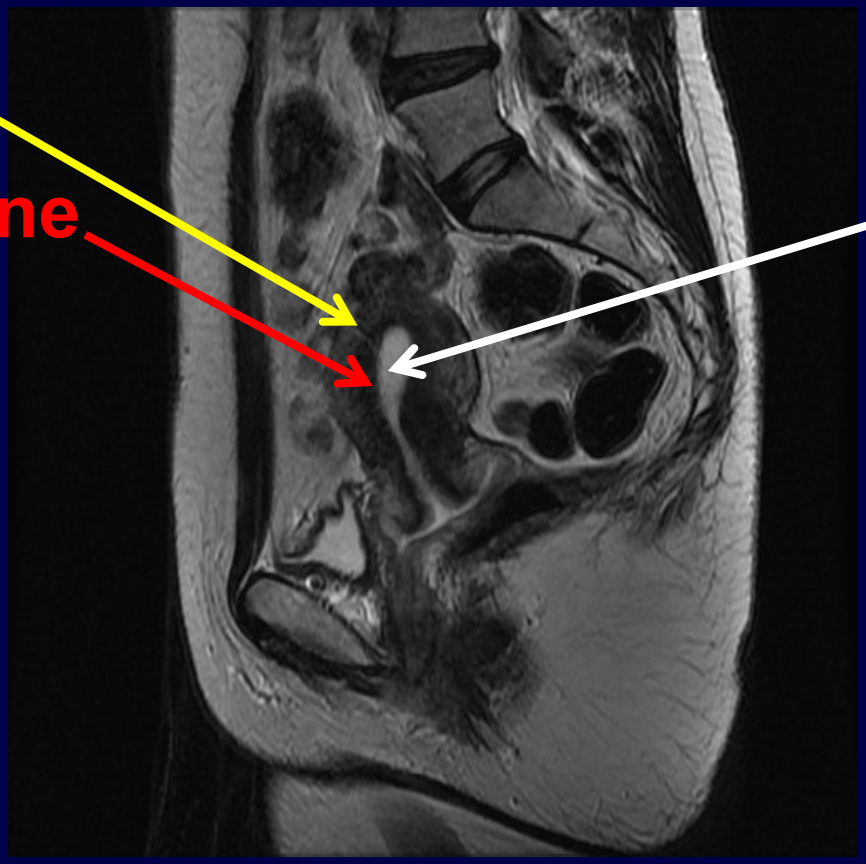

内膜

70代女性
子宮頸癌 Ⅰb2

脂肪抑制T2強調画像　矢状断

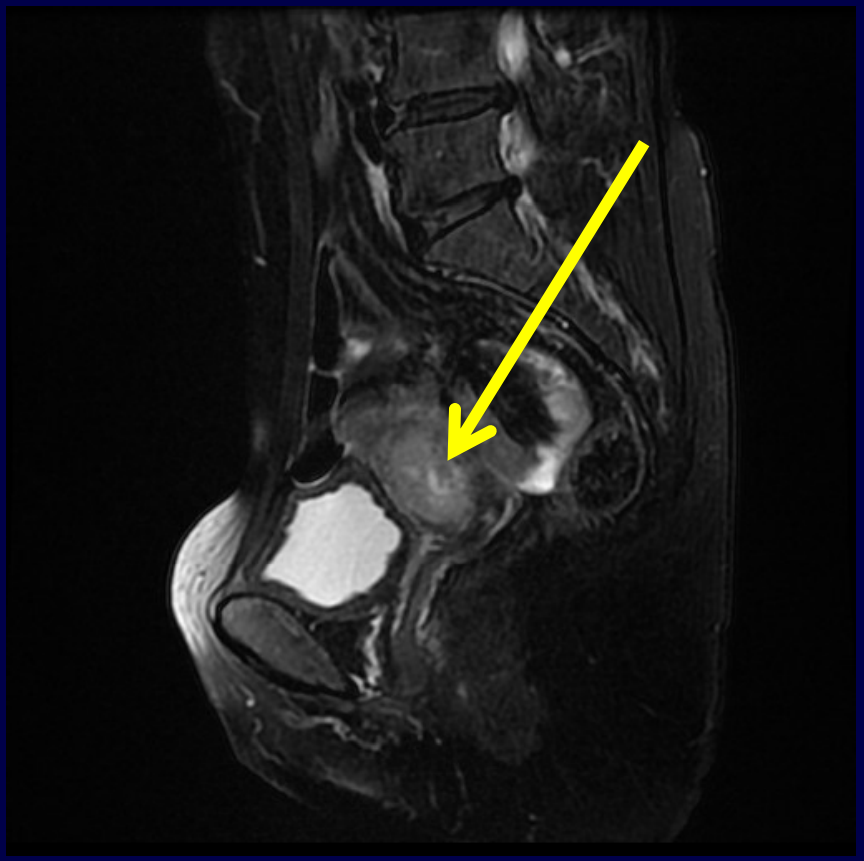

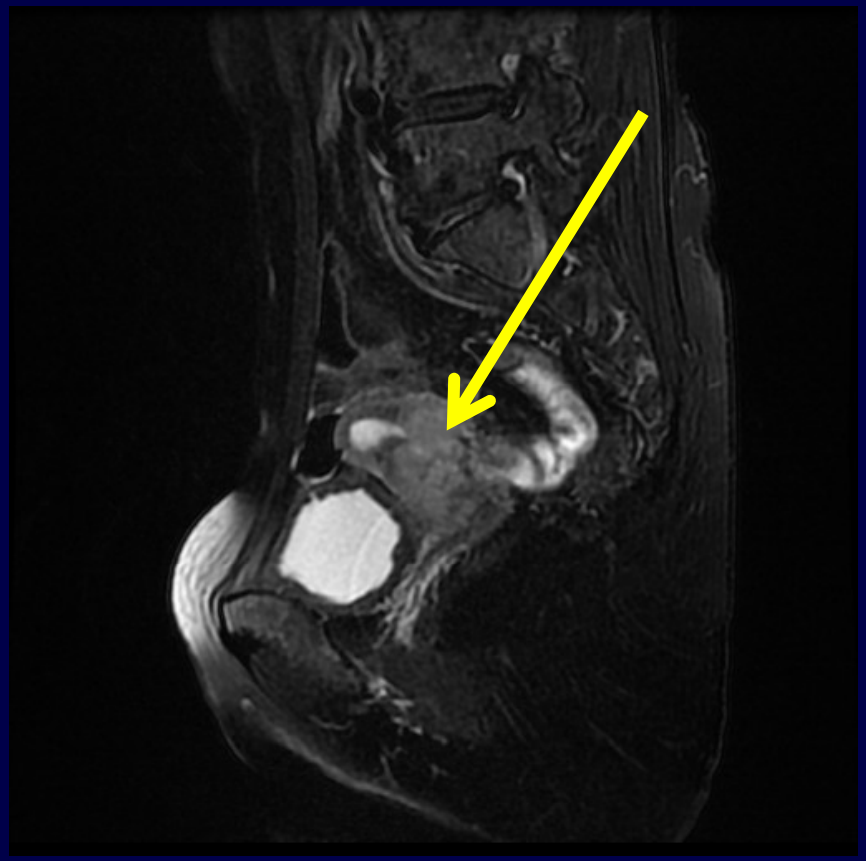

40代女性　正常

T2強調画像　矢状断

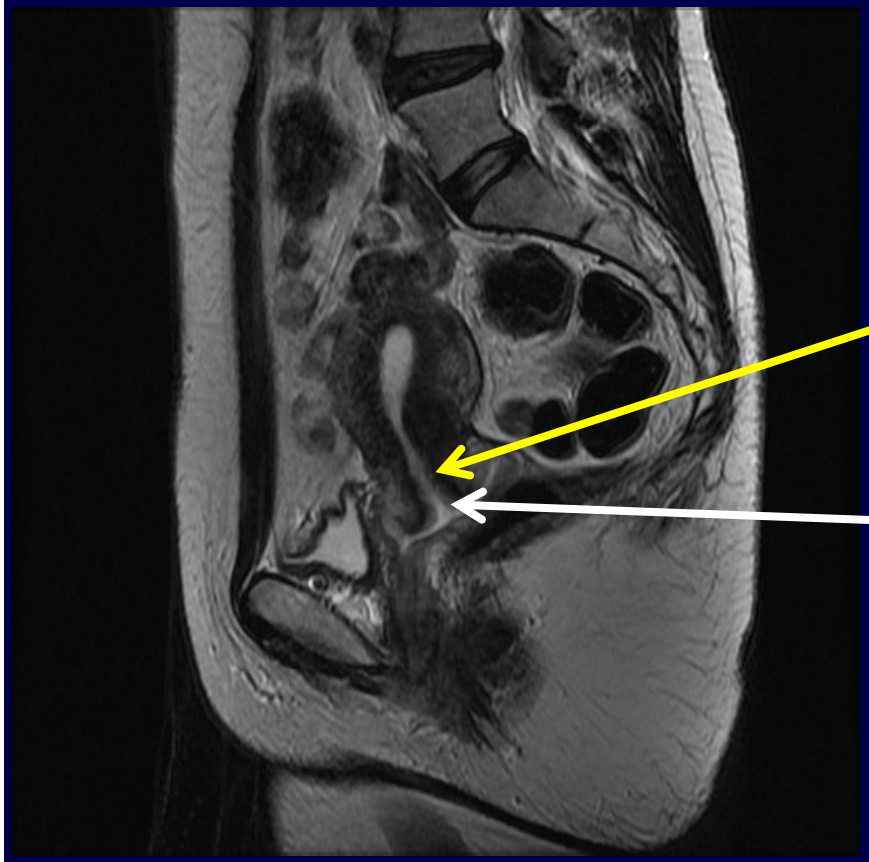

頸部間質

頸管上皮

脂肪抑制T2強調画像
水平断

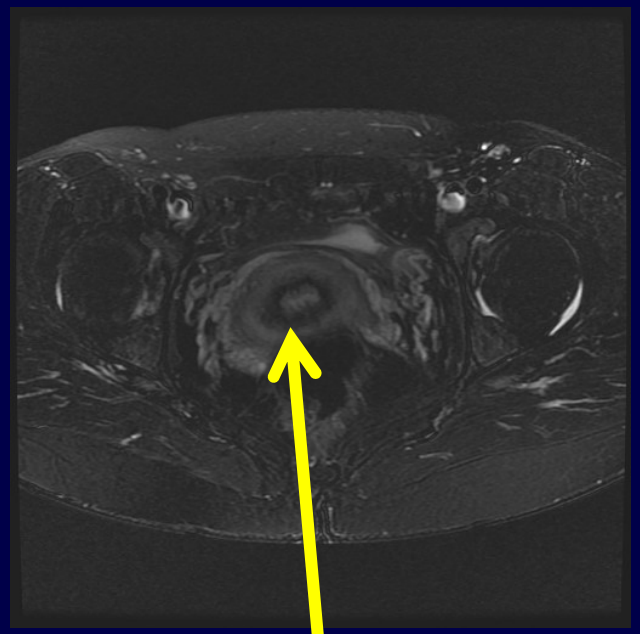

Stromal ring

50代女性　乳癌術後
急速に増大する子宮腫瘍
造影CT

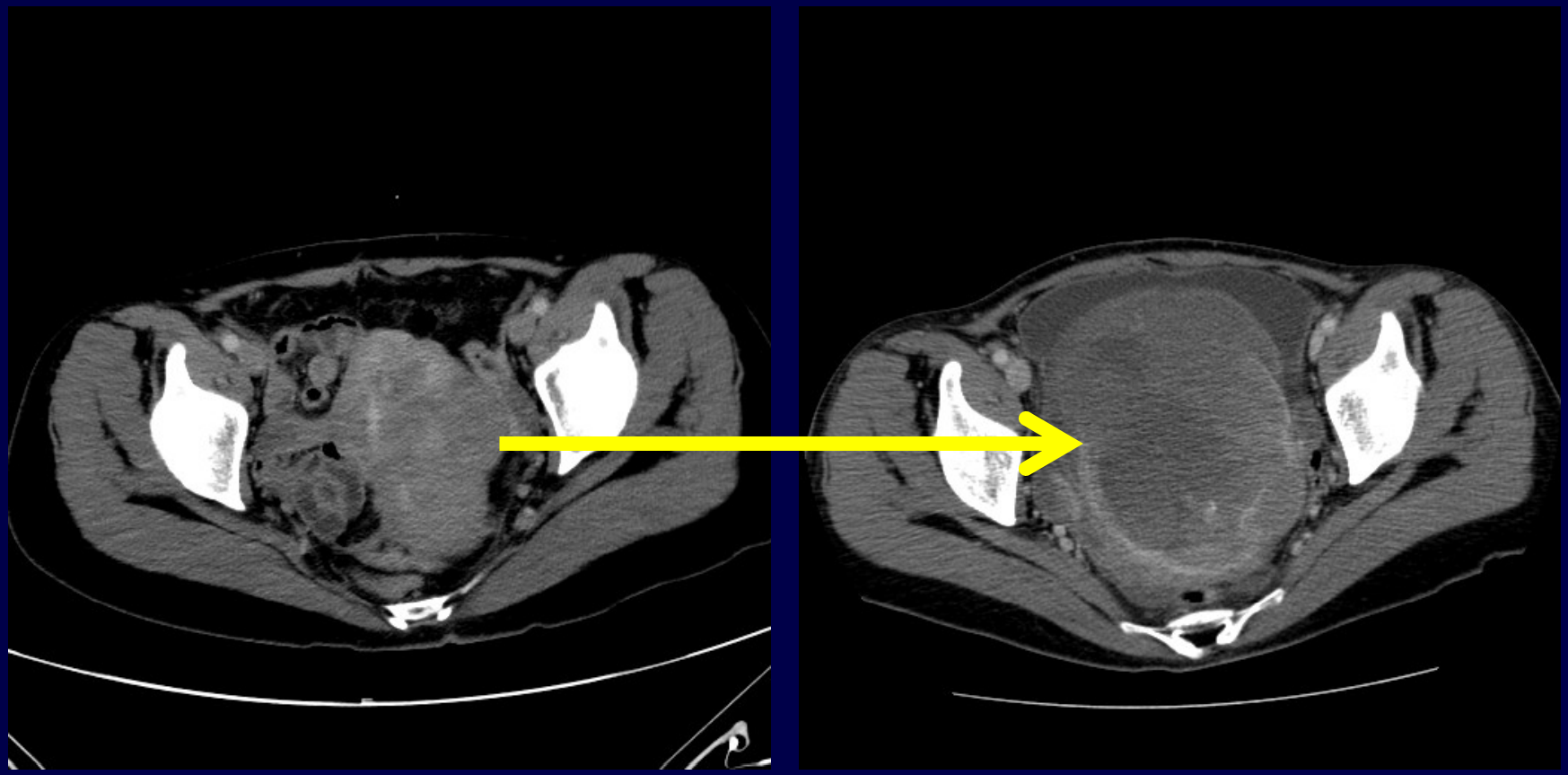

子宮筋腫を疑っていたが、1年で急速に増大.

FDG-PET/CT

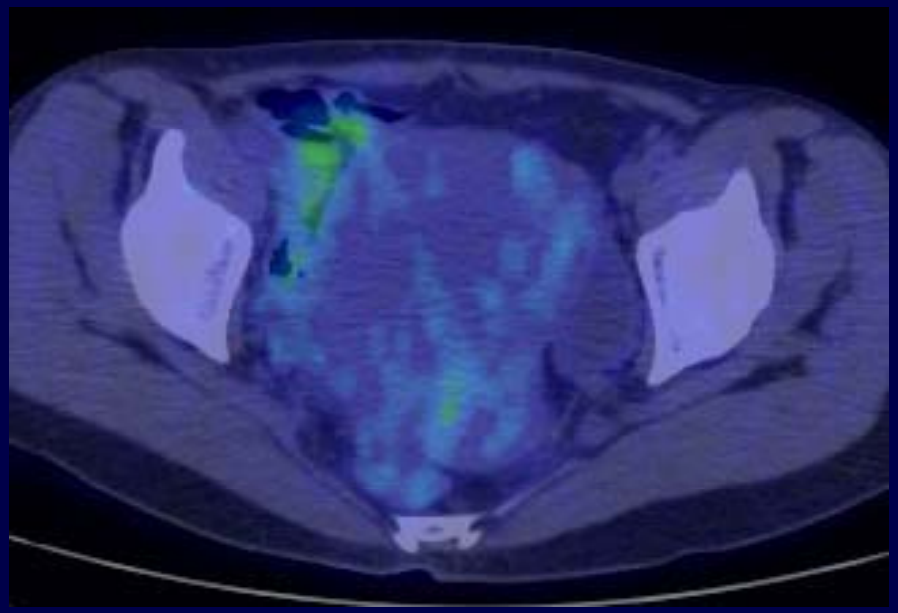

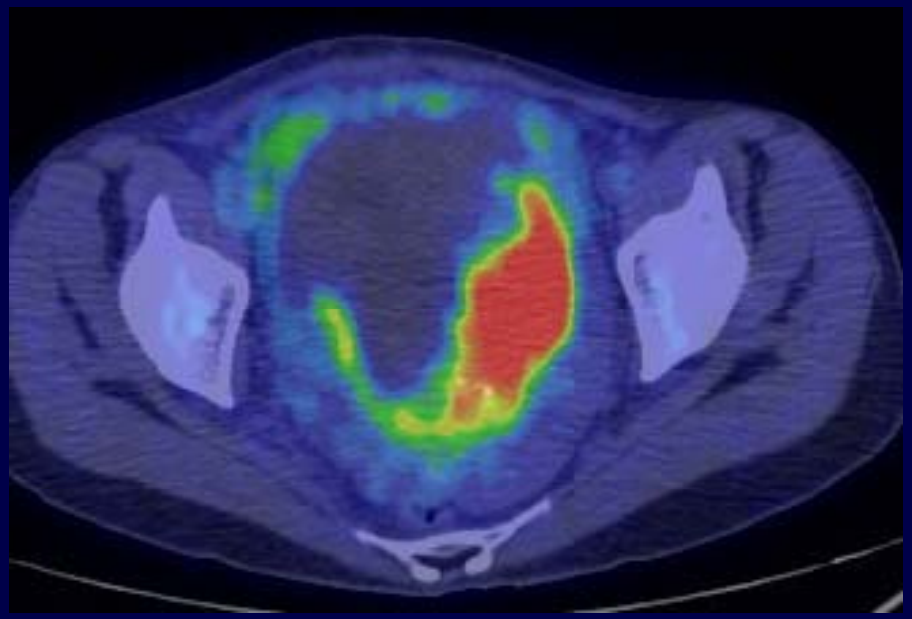

強い集積あり.

子宮平滑筋肉腫

造影CT

MRI
T2強調画像　矢状断

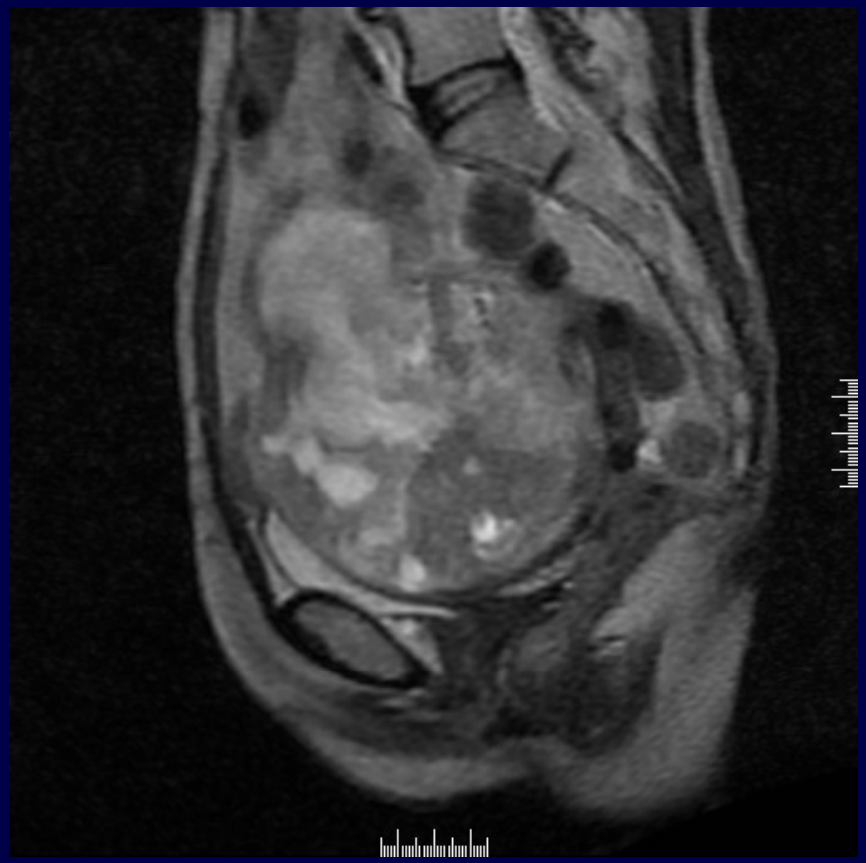

その他の腹部悪性腫瘍

40代女性
右副腎腫瘍

単純

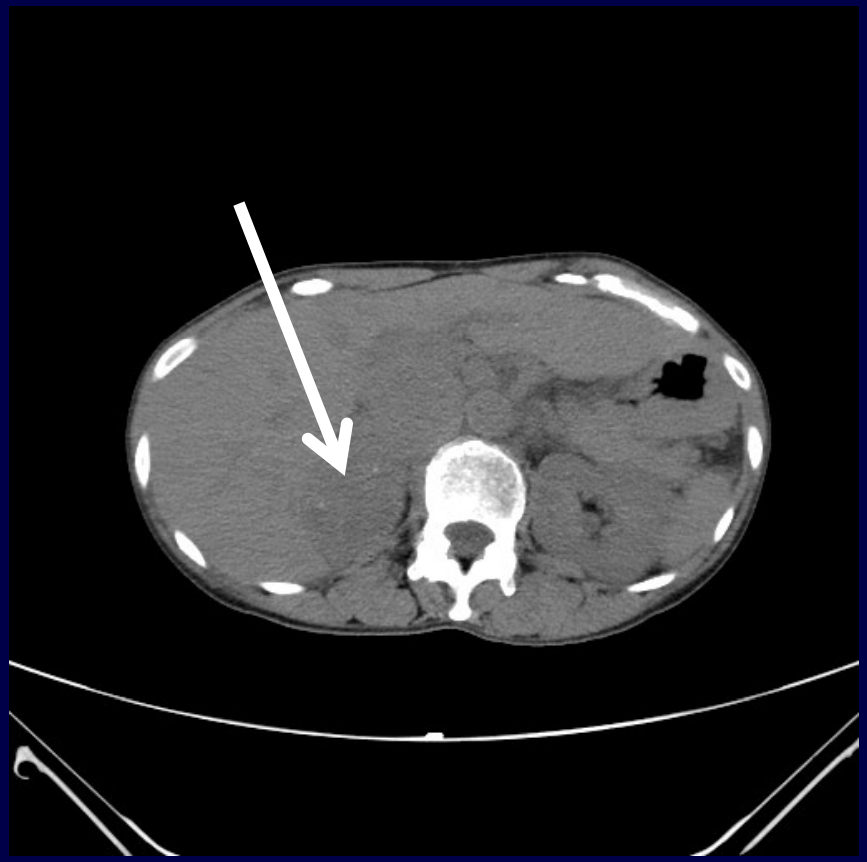

石灰化あり.

造影早期相

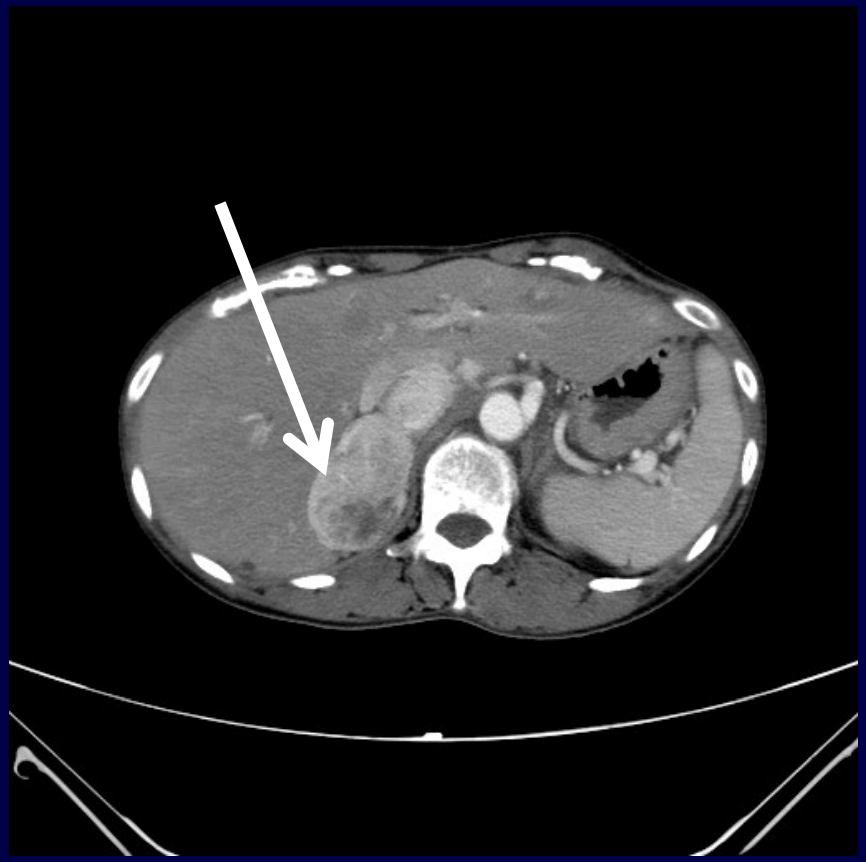

早期濃染する.

造影CT

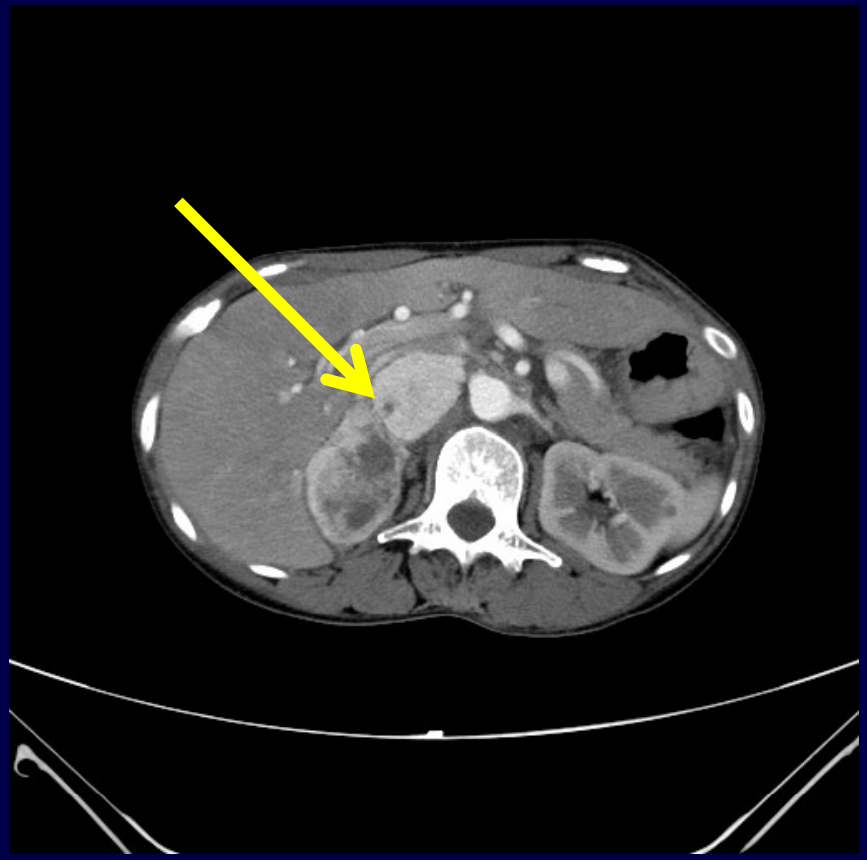

内部壊死
下大静脈腫瘍栓

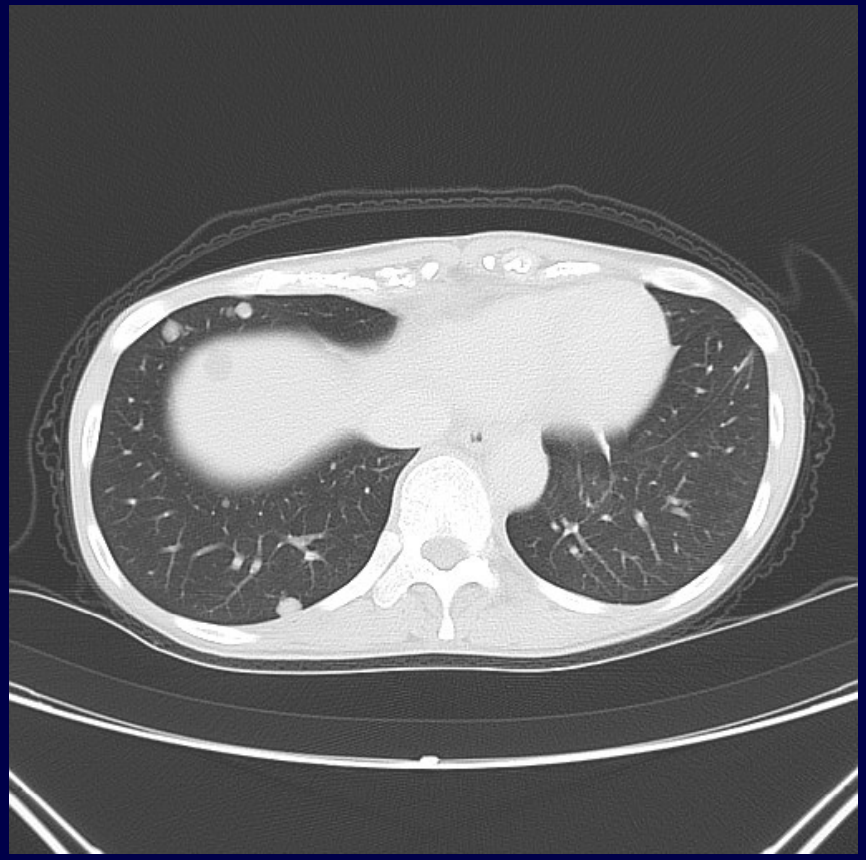

多発肺転移

造影CT

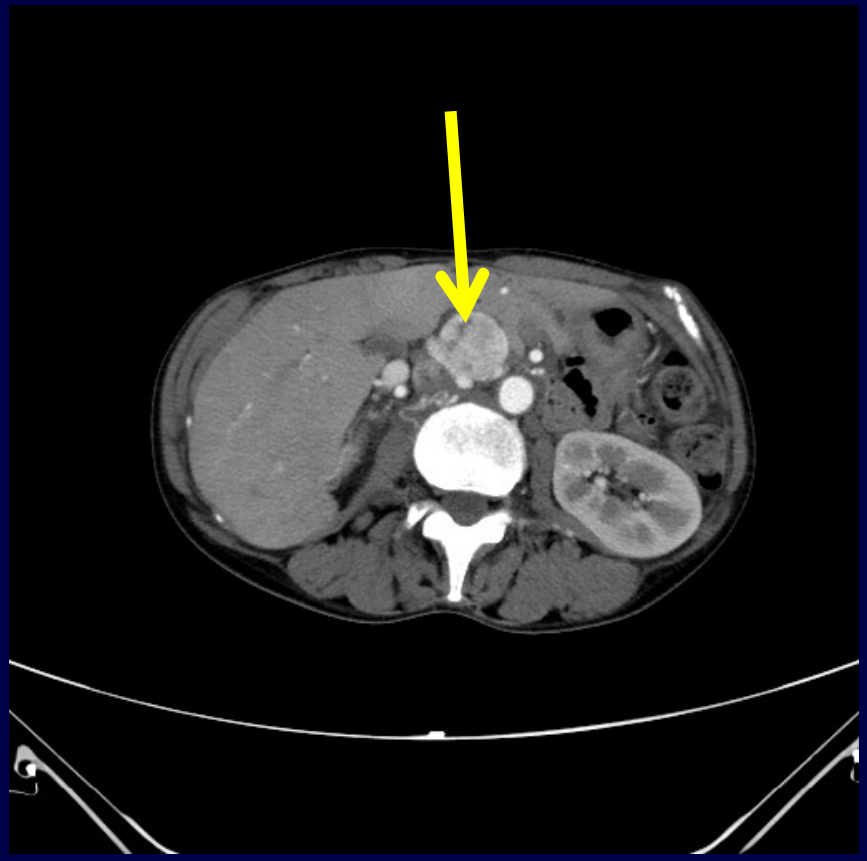

後腹膜リンパ節転移

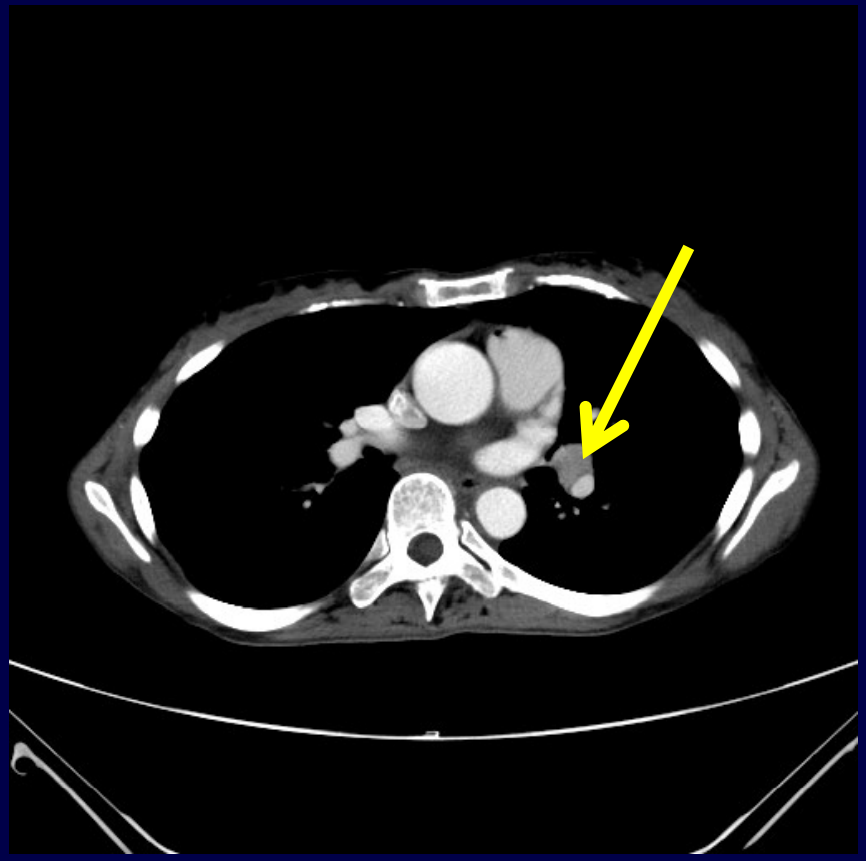

左肺門リンパ節転移

FDG-PET/CT

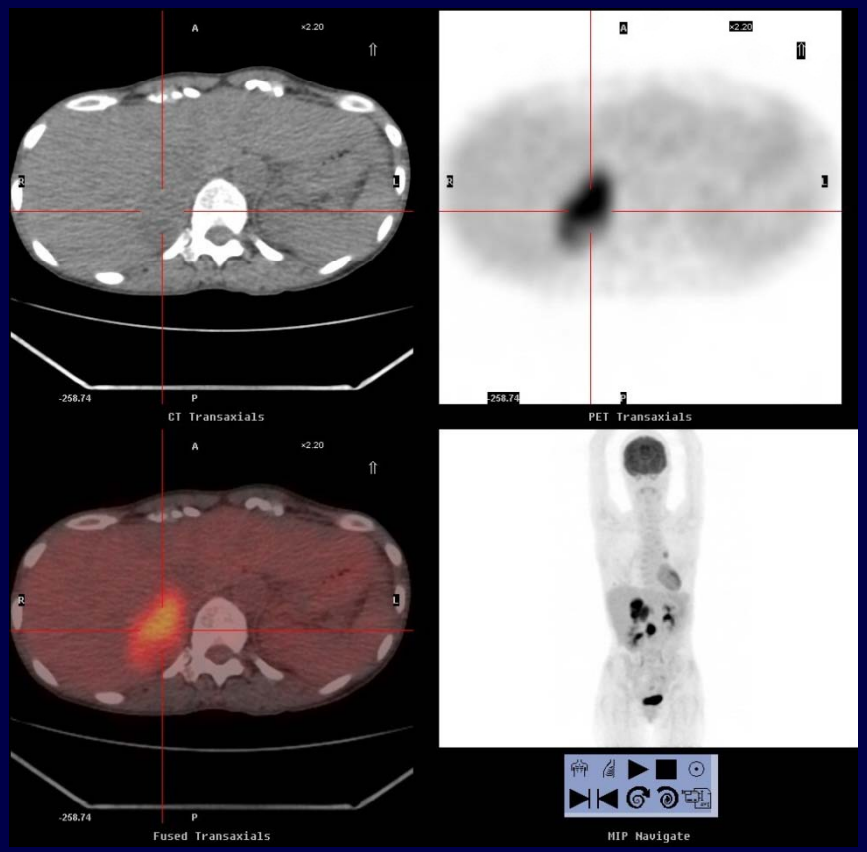

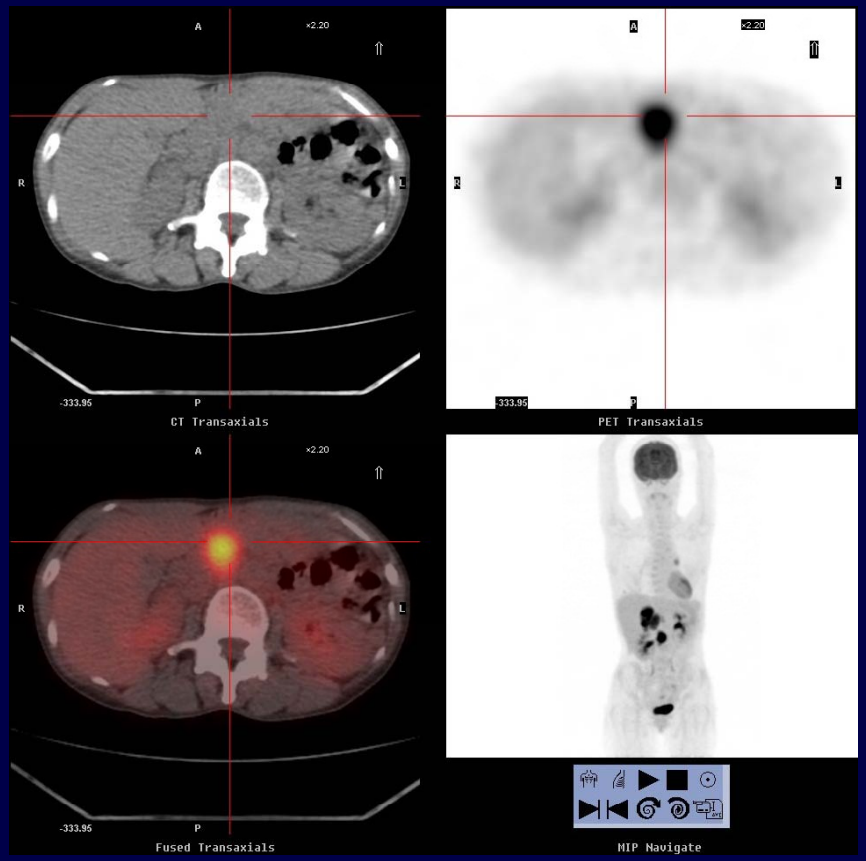

原発巣　　転移巣

強い集積あり.

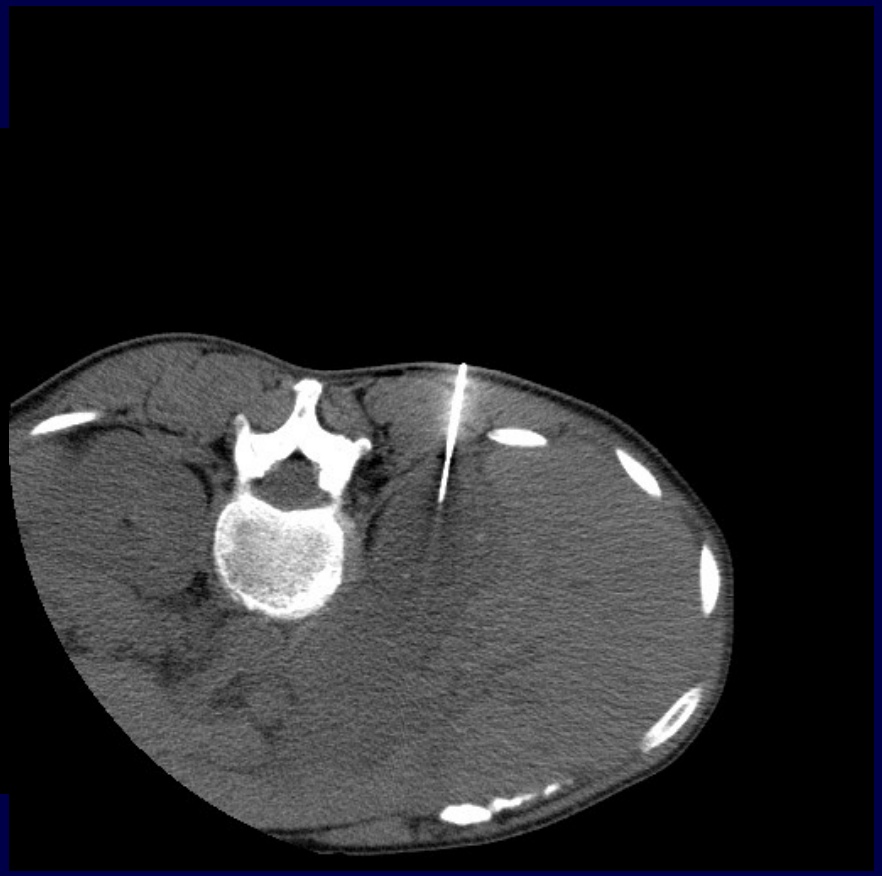

CTガイド下生検 ⇒ 褐色細胞腫

40代女性
両側卵巣腫瘍

単純CT（PET/CT時）

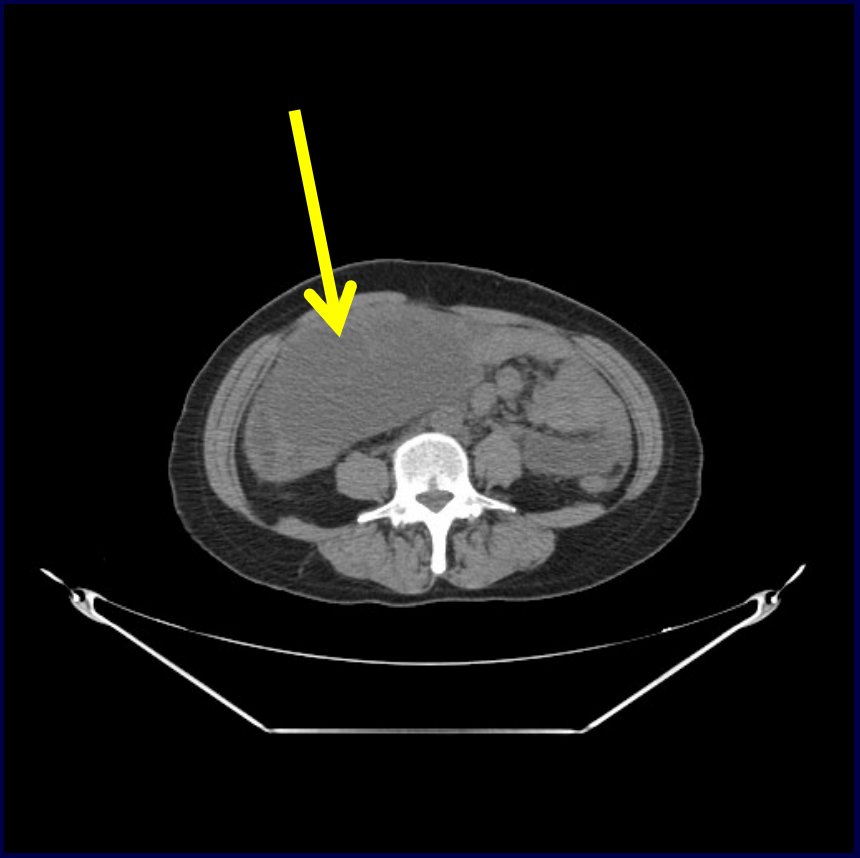

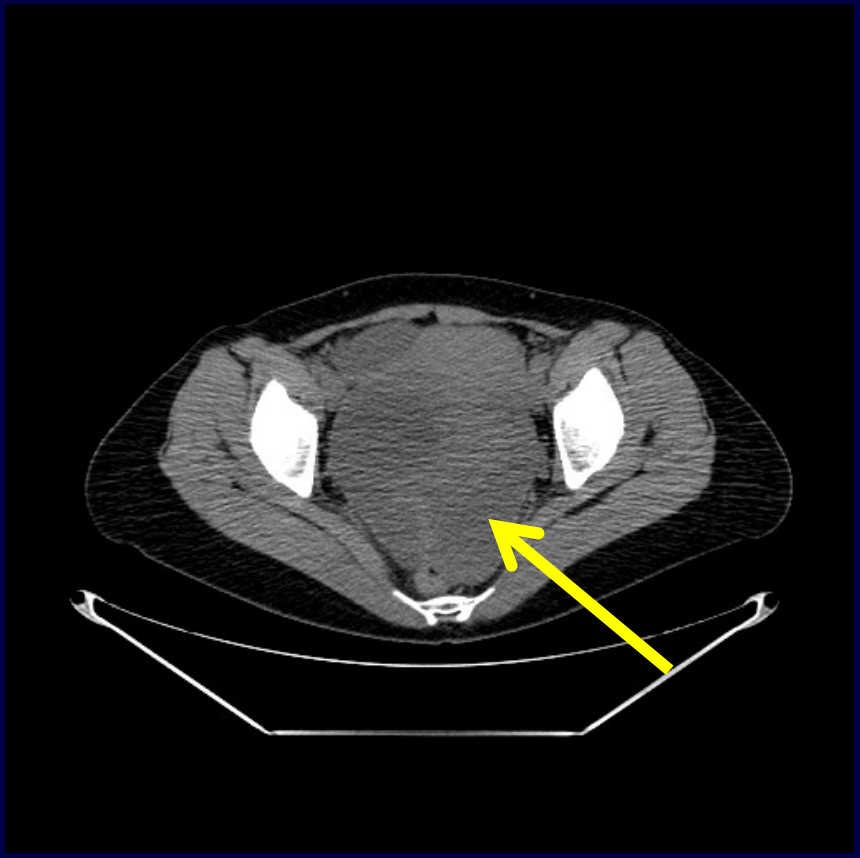

MRI
T2強調画像

水平断

冠状断

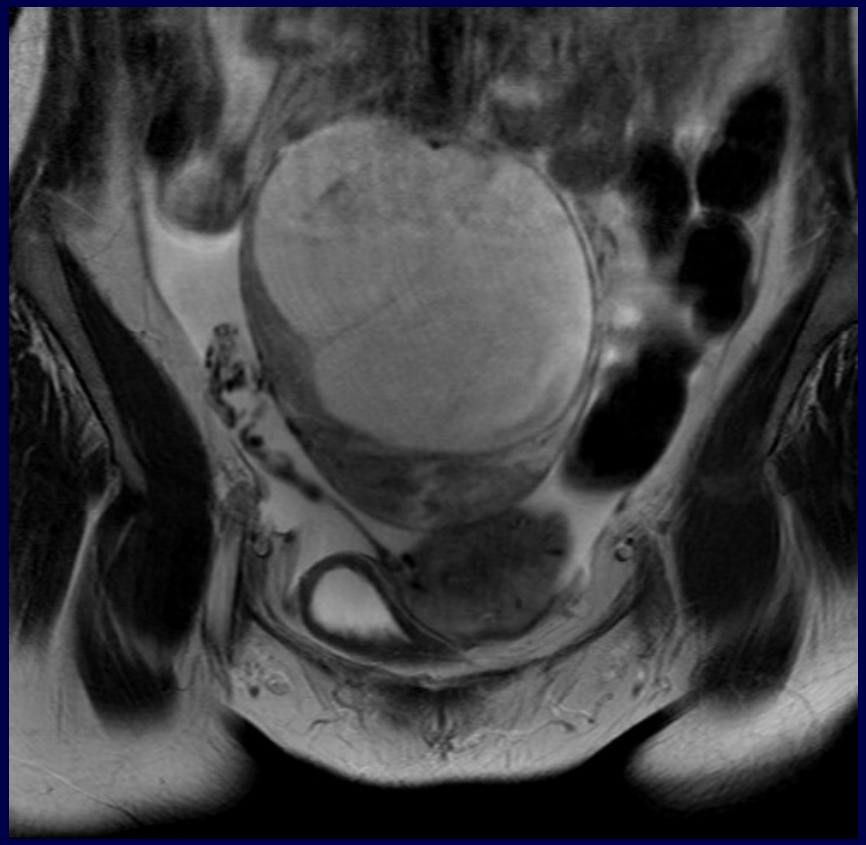

右卵巣腫瘍

MRI
T2強調画像

水平断

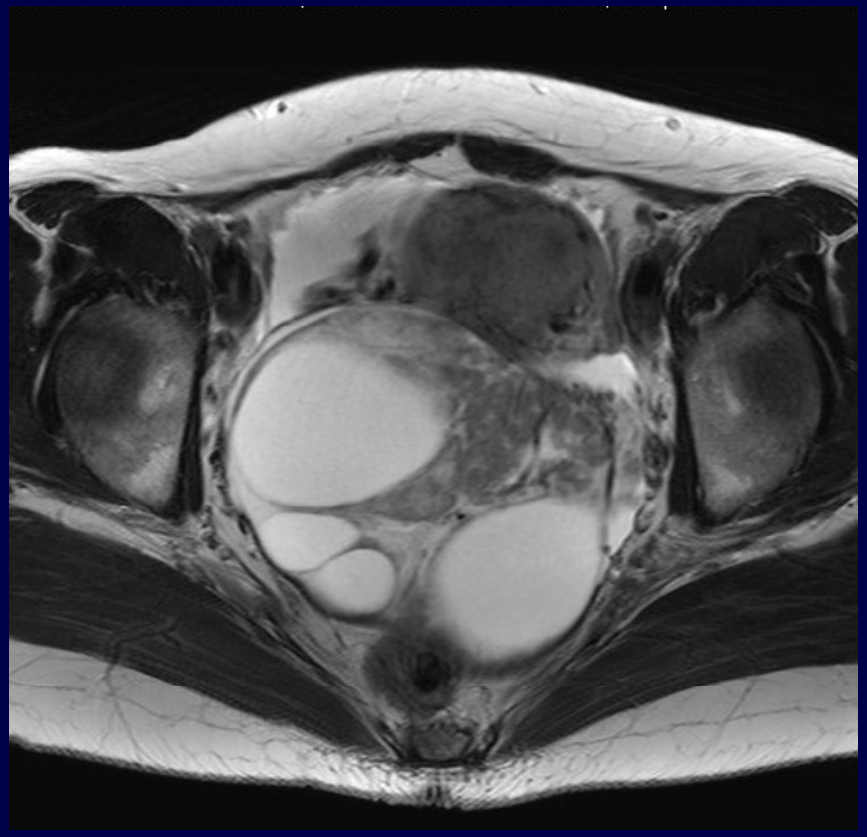

冠状断

左卵巣腫瘍

MRI
T1強調画像

水平断

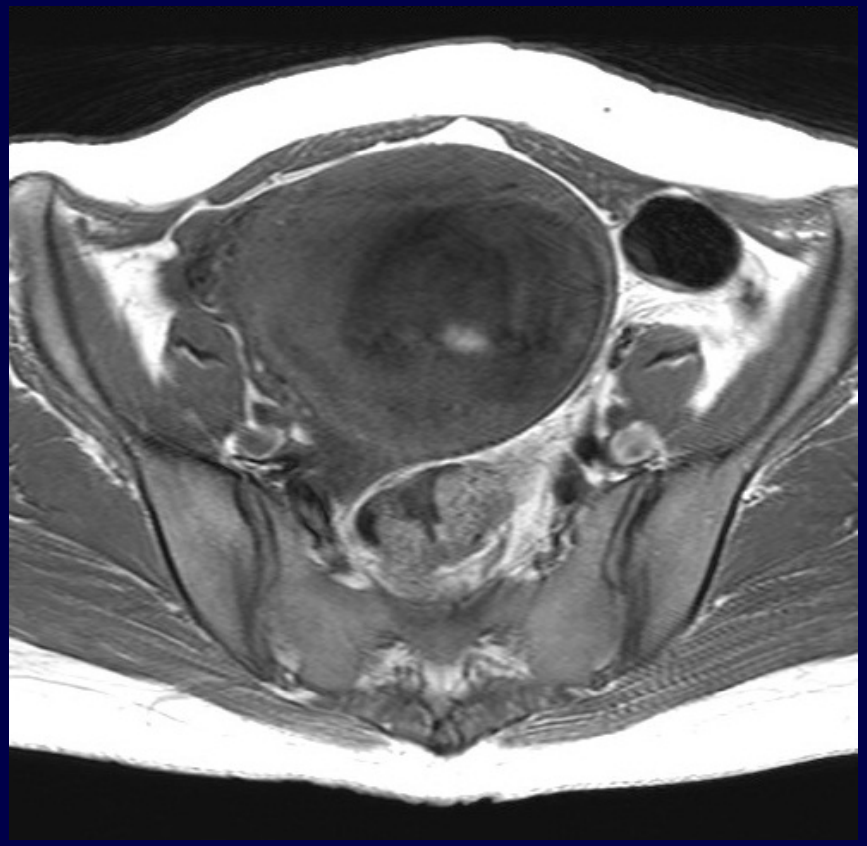

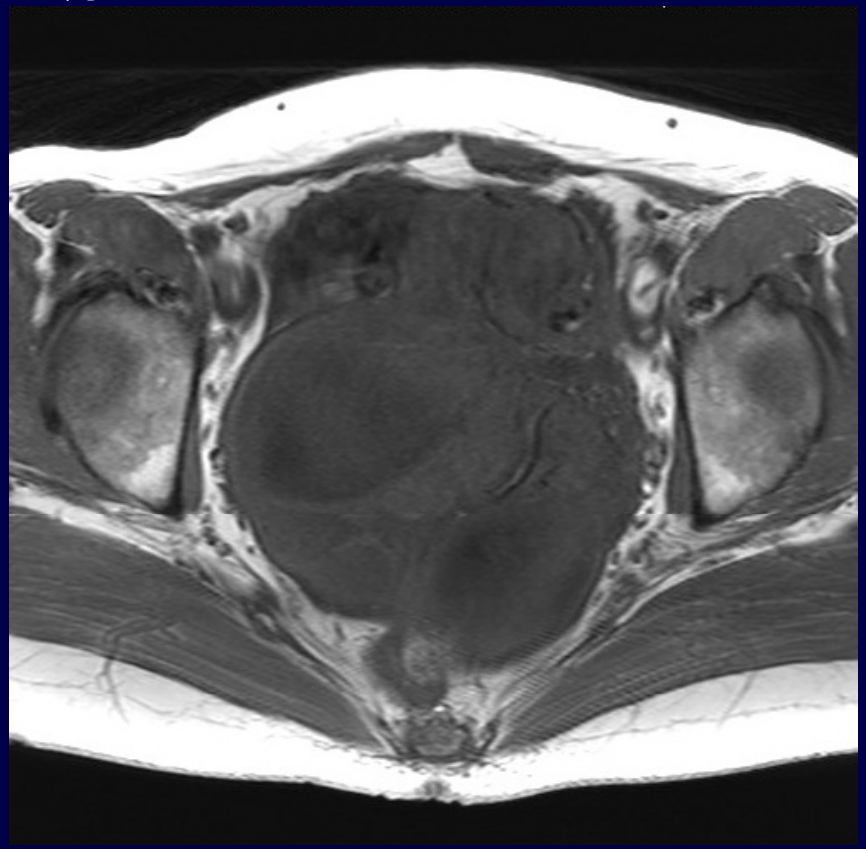

内部信号不均一

FDG-PET/CT

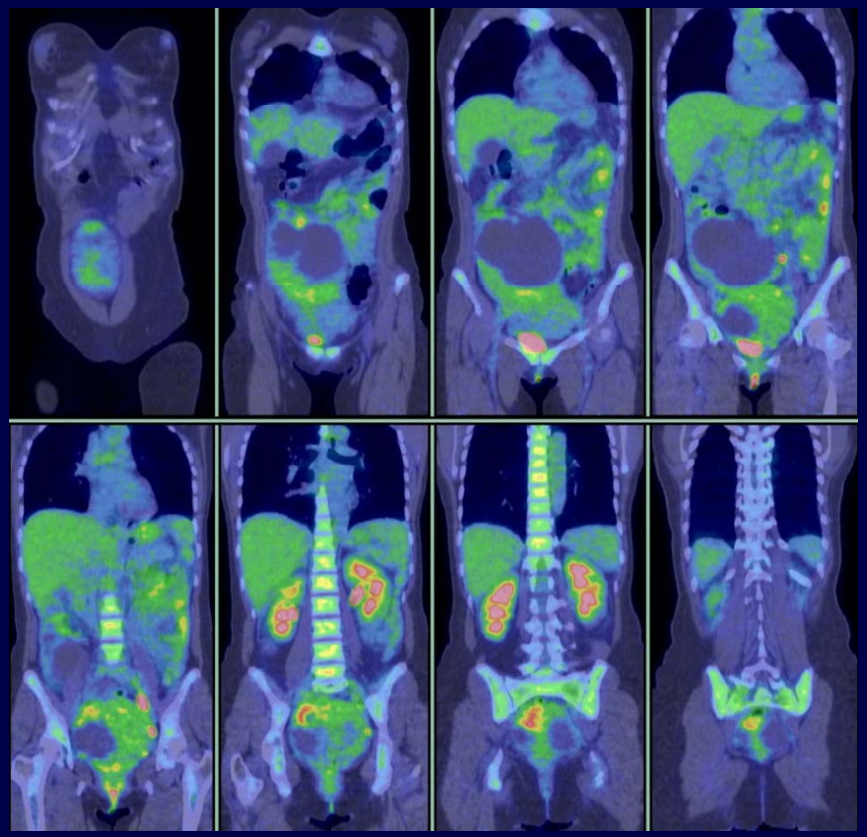

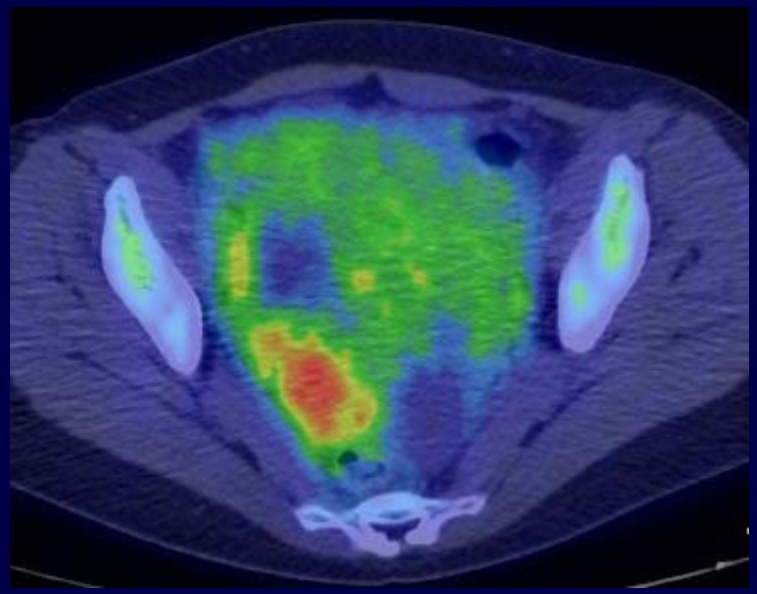

両側卵巣腫瘍にて手術.
転移性卵巣腫瘍で、原発不明.

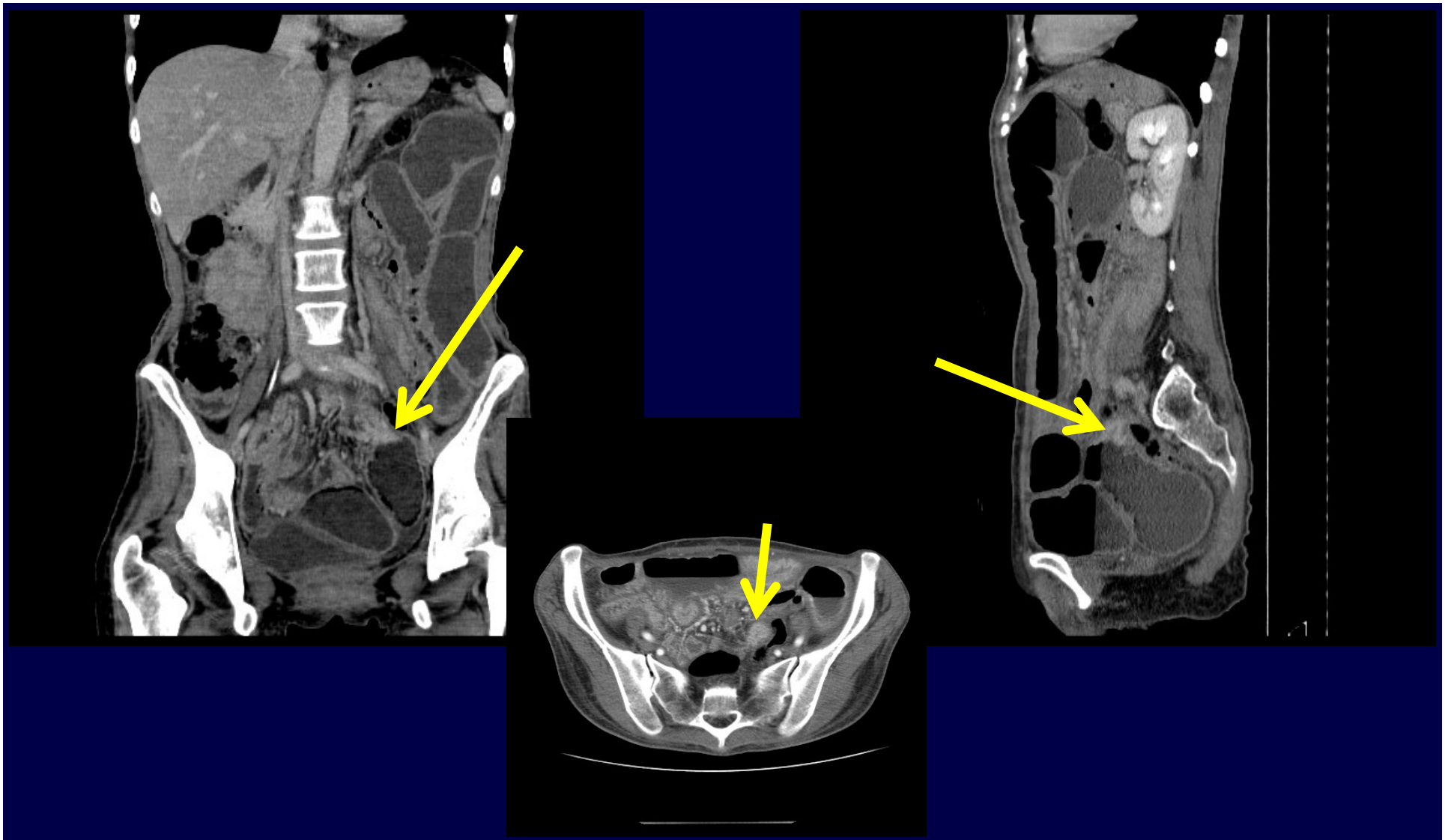

小腸腫瘍（原発？転移？）による腸閉塞で手術.

最終的に小腸癌が原発ではないかという結論になった.

FDG-PET/CTでも原発不明.

まとめ

1. EOB-MRIは肝転移検出率が高い.

2. 造影CTは消化管の癌の病期診断に有用である.

3. 直腸癌の局所診断にMRIは有用である.

4. 造影パターンや構成成分から疾患を絞り込むことができる.

5. 以前の画像と比較検討することが重要である.

6. 侵襲の少ないCTガイド下生検で診断をつけることができる.

7. FDG-PET/CT検査は有用だが、万能ではない.

結語

悪性腫瘍の画像診断

核医学

CT

FDG-PET/CT

MRI

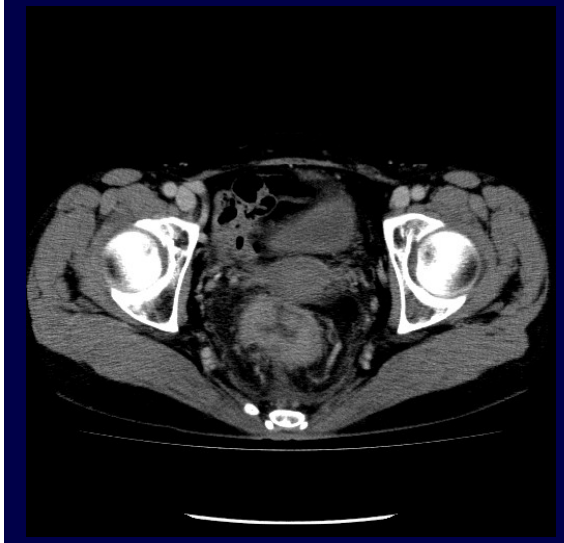

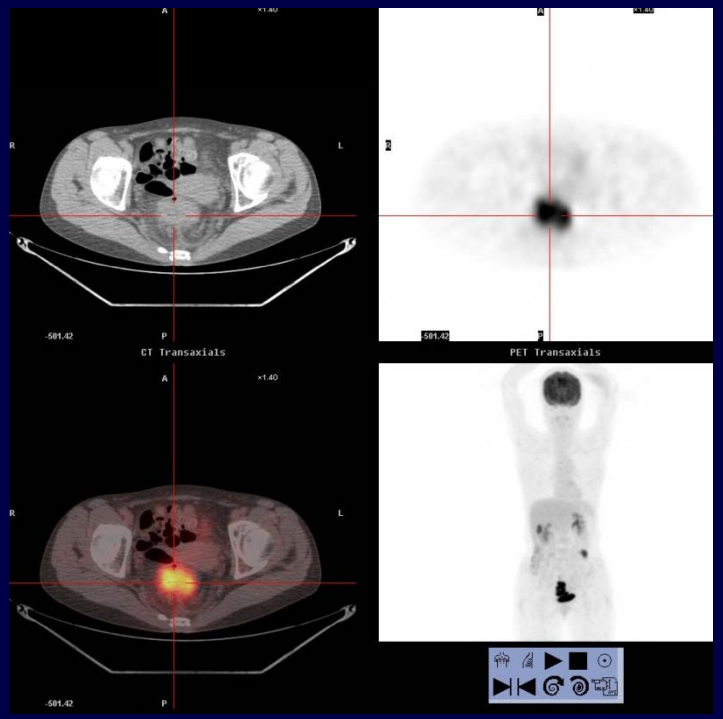

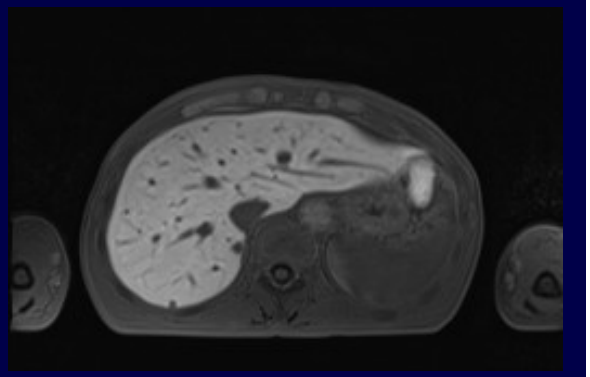

状況に応じてモダリティごとの特性を生かした使い分けや併用を行い、迅速かつ正確な診断が求められる.