

第60回「医療者がん研修会」

2015/9/17

もっと知りたい 膀胱がん治療

尿路癌・膀胱癌の 手術療法

広島市立広島市民病院 泌尿器科 副部長

甲斐 誠二

膀胱癌の手術療法

- 内視鏡手術

経尿道的膀胱腫瘍切除術 (TUR-BT)

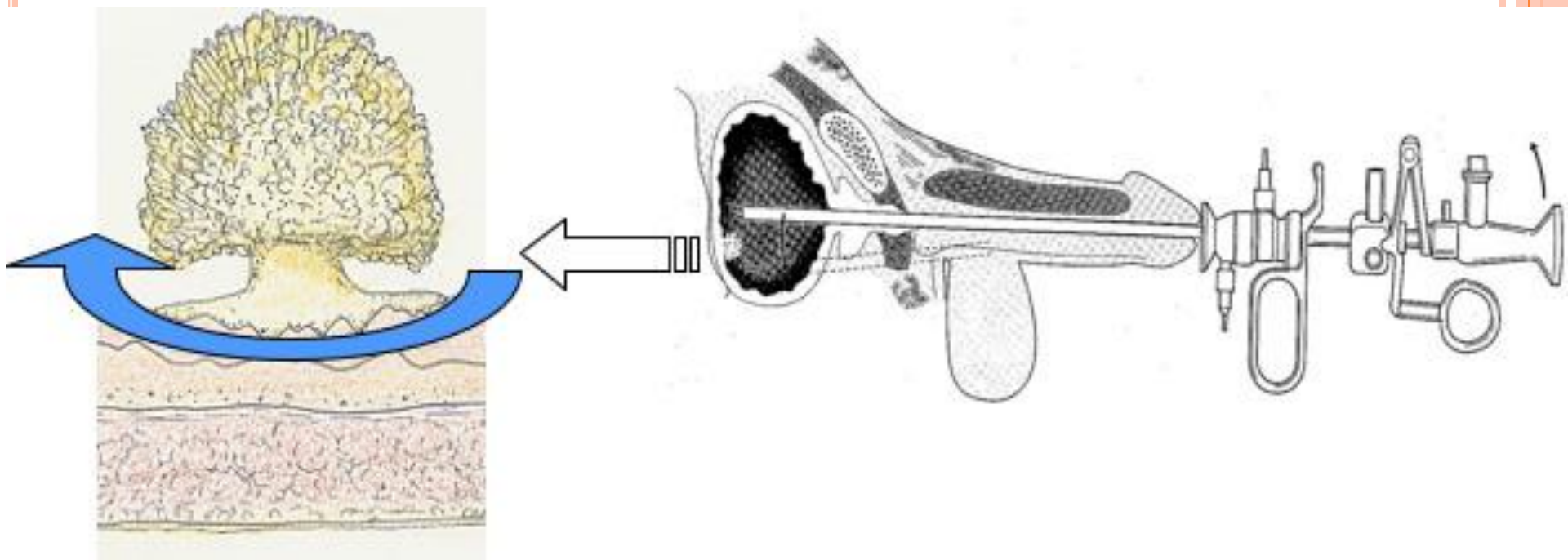
- 開腹手術

膀胱全摘除術 + 尿路変向術

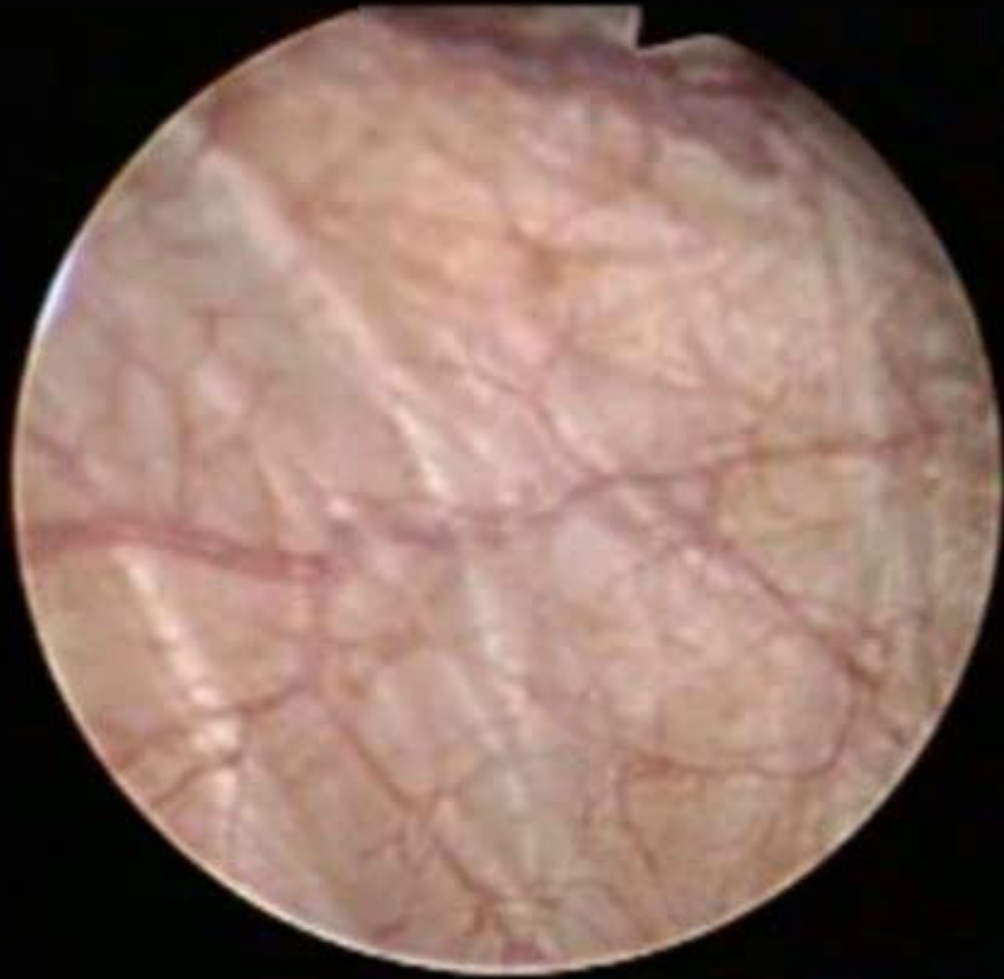(高齢者などに対して膀胱部分切除術)



経尿道的膀胱腫瘍切除術 (TUR-BT)



→ 実際の動画をご覧ください



経尿道的膀胱腫瘍切除術 (TUR-BT)

特徴： 低侵襲、数日の入院

合併症：刺激症状

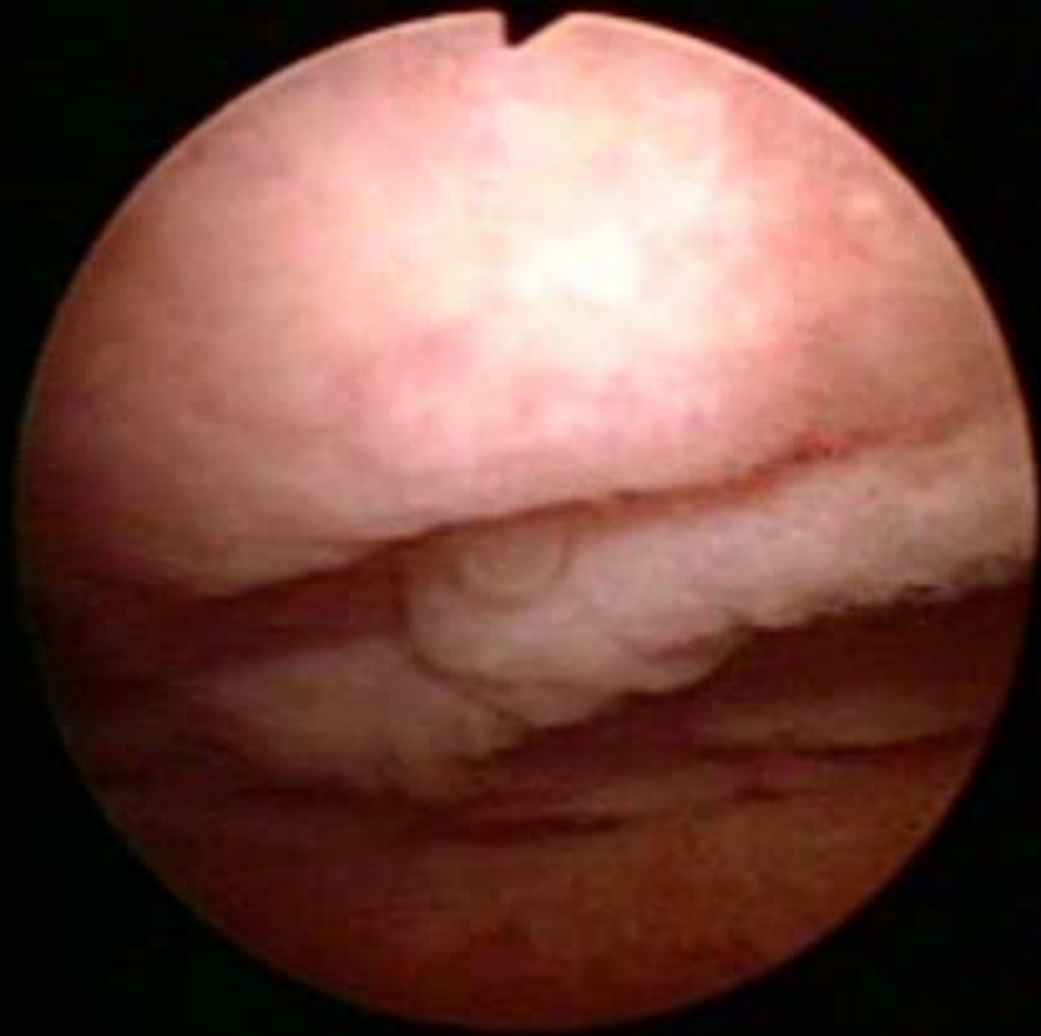膀胱穿孔

後出血 → 止血術が必要となることもある

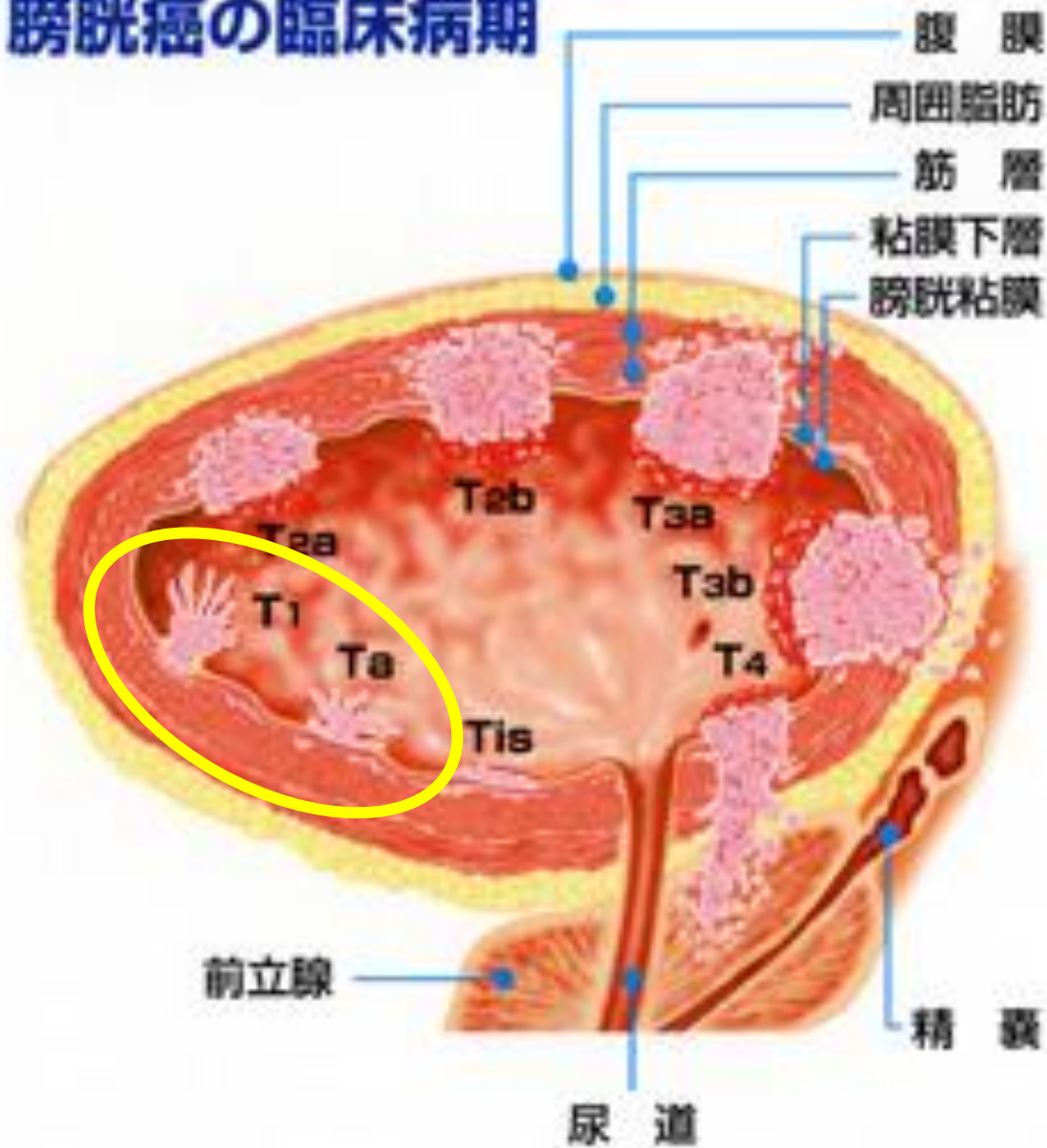
次に 膀胱CIS所見

内視鏡的一塊切除術





膀胱癌の臨床病期



経尿道的膀胱腫瘍切除術 (TUR-BT)

表在性腫瘍を切除可能（治療的意義）

→ 膀胱温存

（約60%の再発率）→ 定期的なフォロー

病理診断・T staging（診断的意義）

→ 追加治療の必要性

BCG膀胱注療法、膀胱全摘除術



浸潤癌 (stage II、stage III)

BCG膀胱注療法が効かない繰り返す再発



膀胱全摘除術 + 尿路変向術

術前化学療法の併用により、生存率の向上が認められている

StageIVでも病巣が骨盤内に限局し、化学療法により腫瘍縮小効果が得られたときには膀胱全摘除術による予後改善が期待できる



膀胱全摘除術

特徴:根治性が高い

膀胱、前立腺・精嚢(男性)

子宮・膣前壁(女性)

再発の可能性が高い場合は尿道

侵襲が大きい

尿路変向術が必要



尿路変更術

・失禁型尿路変向術

尿が常に体外に流出する(ストーマがあるもの)

→ 尿管皮膚瘻
回腸導管

・禁制型尿路変向術

ストーマがない、代用膀胱をつくる

→ 回腸利用新膀胱



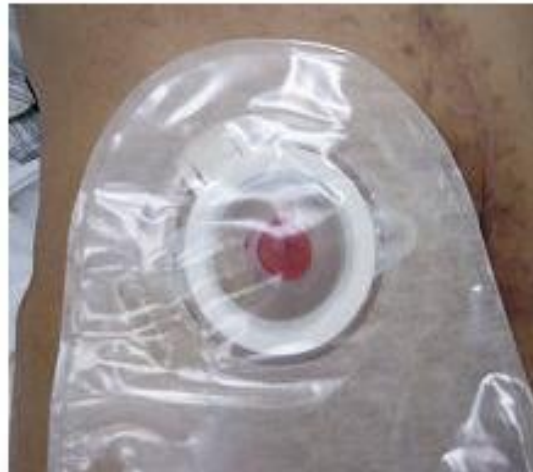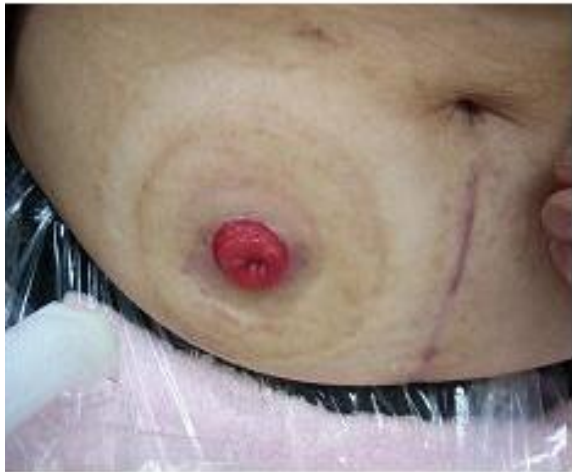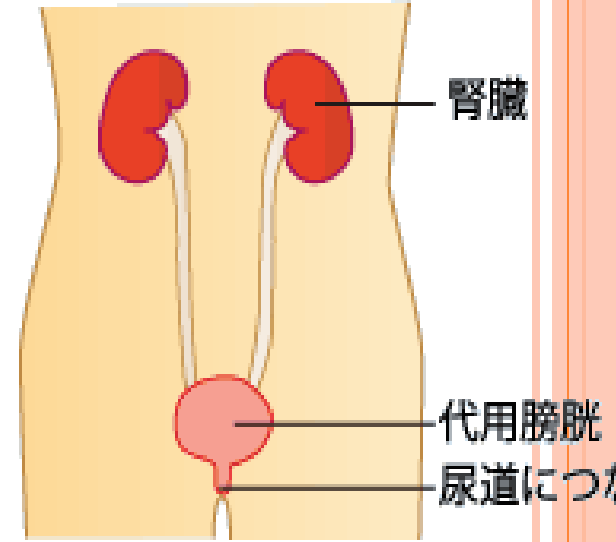
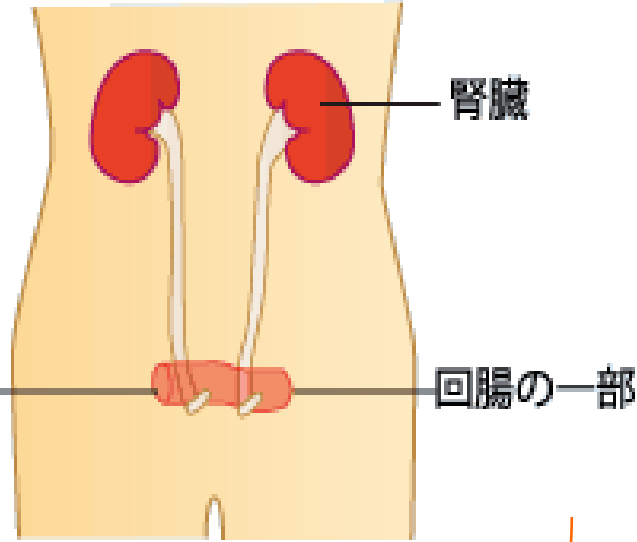
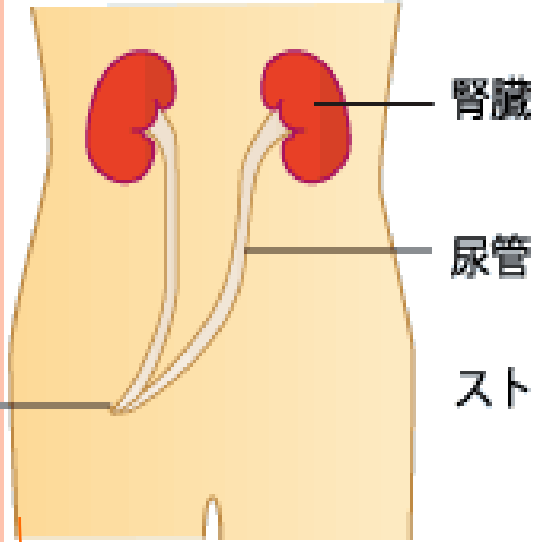
失禁型尿路変向術

禁制型尿路変向術

尿管皮膚瘻

回腸導管

回腸利用新膀胱



失禁型尿路変向術

尿管皮膚瘻

- 長所:術式が簡単
侵襲が少ない
(高齢者、単腎症例)
- 短所:ストーマの装着
ボディーイメージ
通過障害、感染
→尿管ステント

回腸導管

- 術式が比較的簡単
腸蠕動により尿が体外へ
誘導 →通過障害の防止
- ストーマの装着
ボディーイメージ



禁制型尿路変向術

回腸利用新膀胱

- 長所: ストマがない
身体的・精神的QOLが良好
- 短所: 手技が複雑、長時間の手術
腸管利用手術 → イレウス 代謝性アシドーシス
尿失禁、排尿障害(腹圧排尿)
尿道再発のリスク

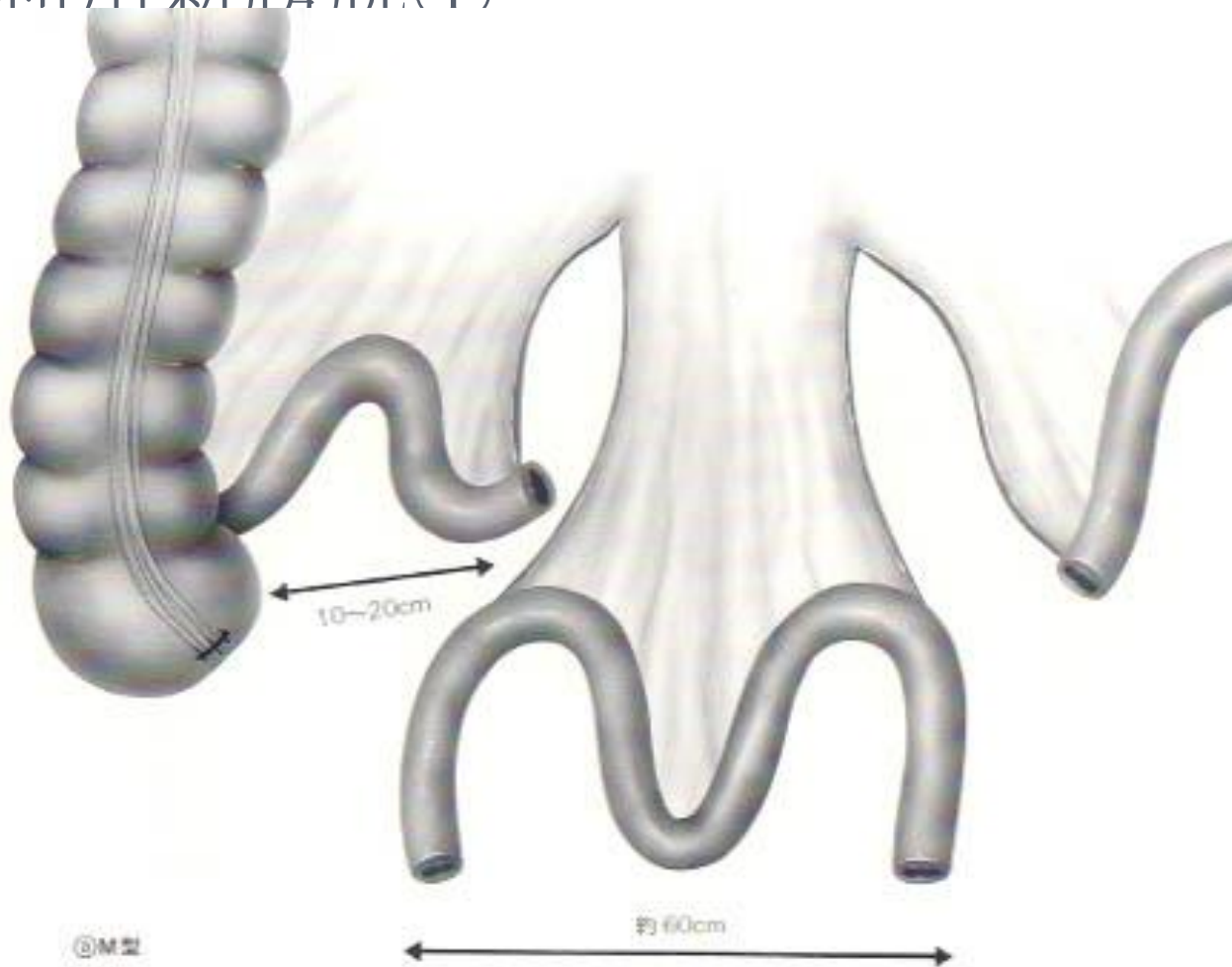


代用膀胱に使用する腸管の条件

- 血流が安定している。
- 腸間膜が長い。
- 消化吸収への影響が少ない。
- 尿の再吸収による代謝への影響が少ない。
- 適度な収縮力を持つ。
- 発癌の可能性が低い。



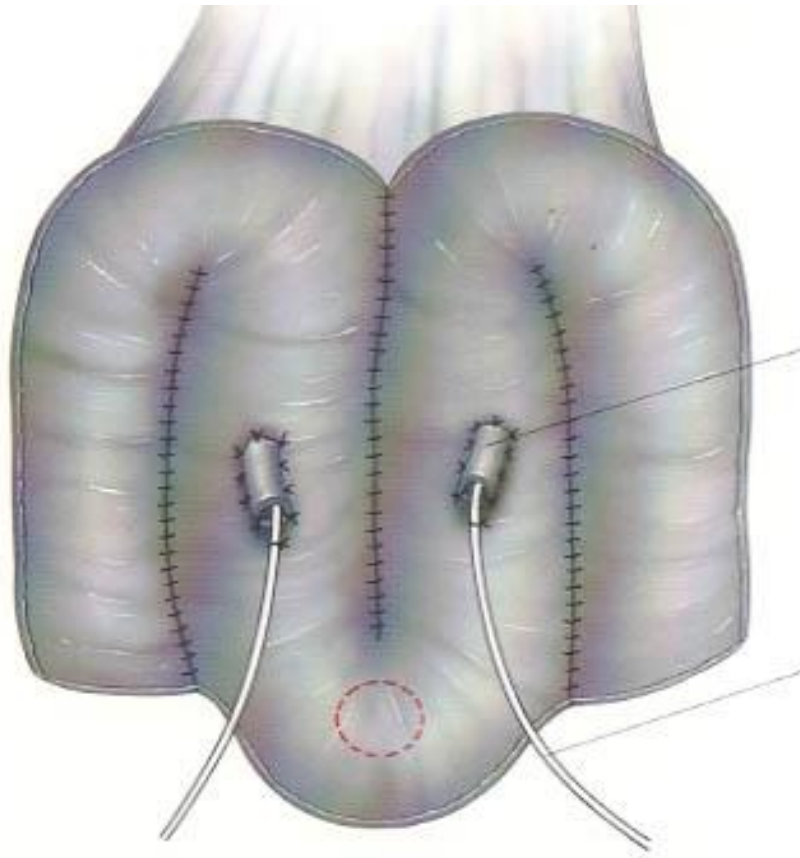
回腸利用新膀胱①



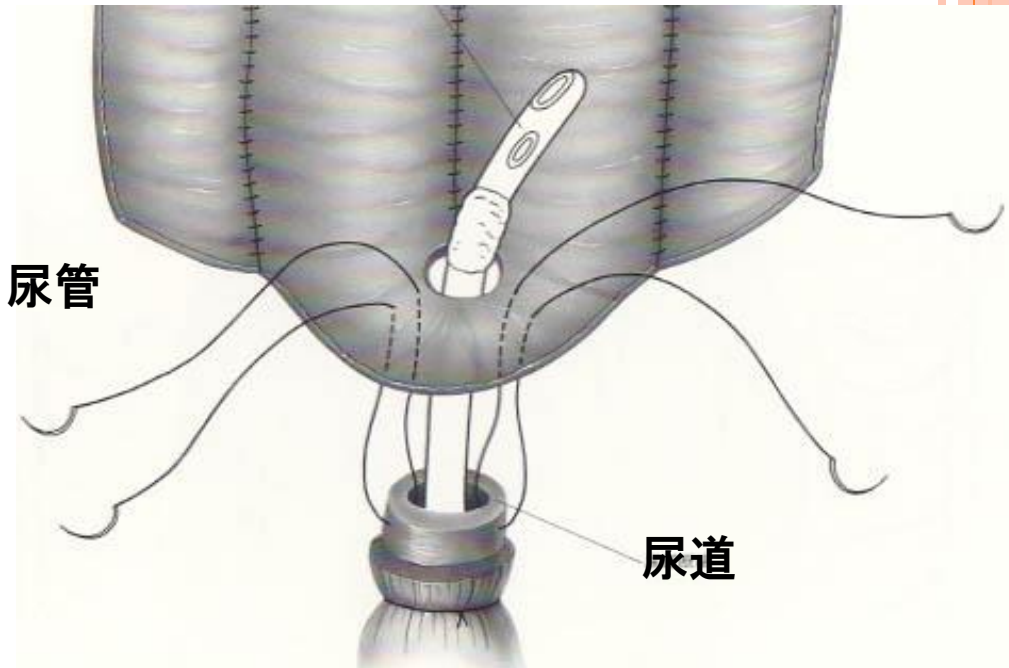
終末部を遊離



回腸利用新膀胱②



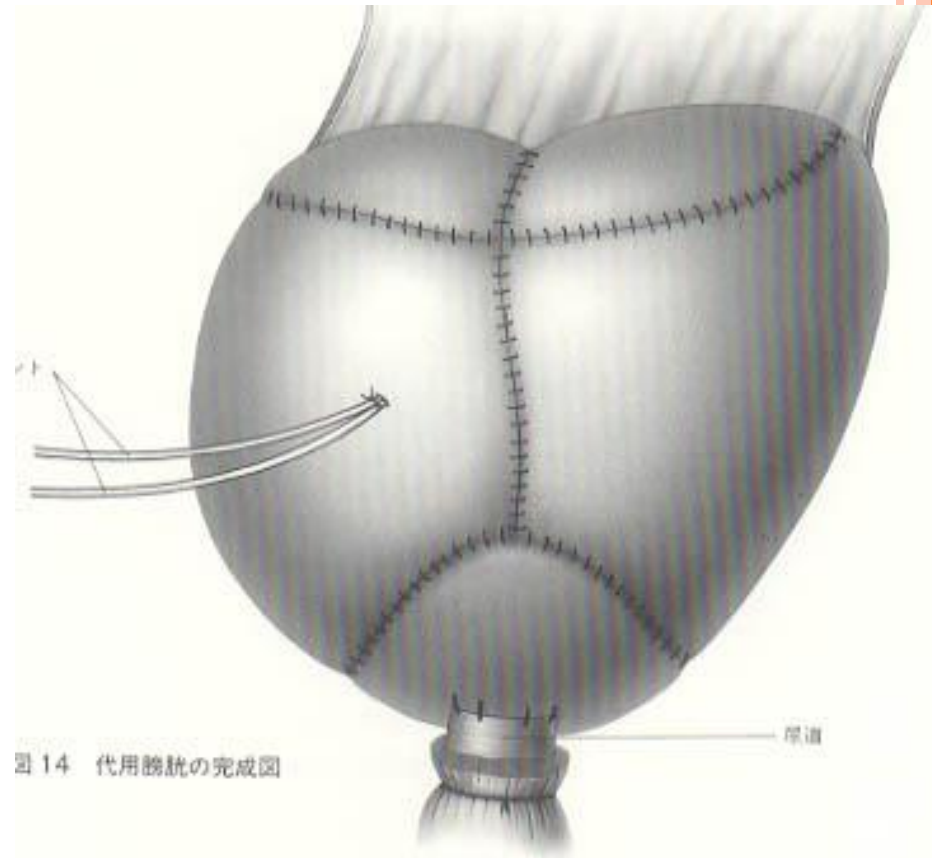
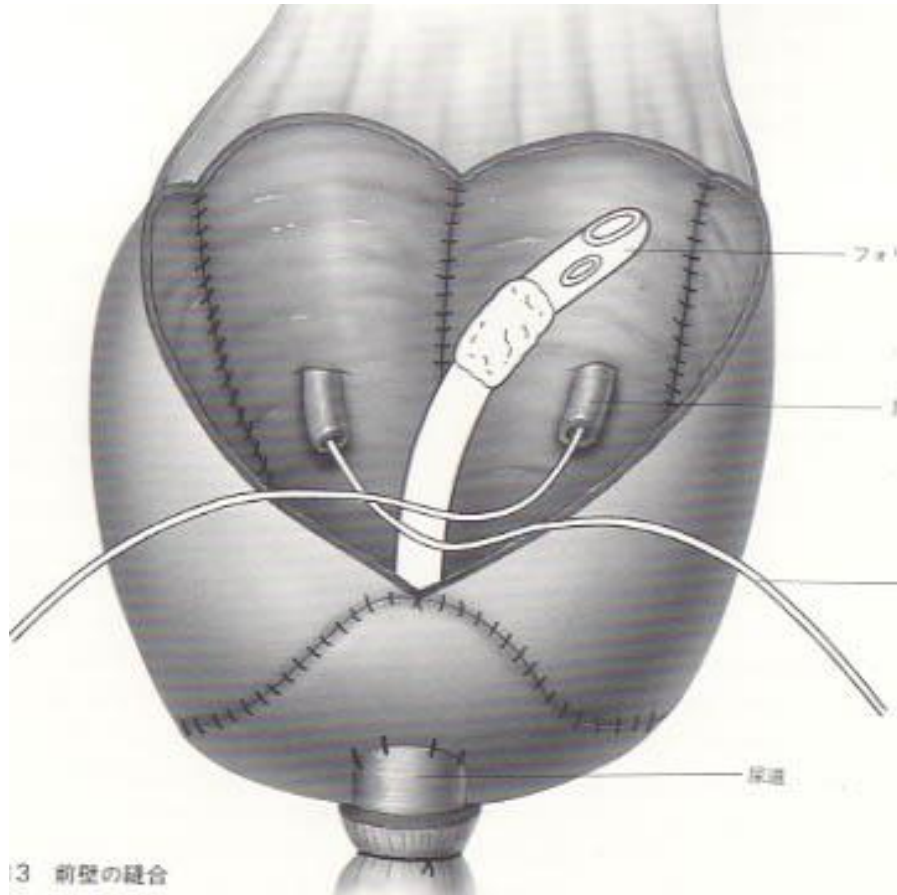
後壁縫合，新膀胱—尿管吻合



新膀胱—尿道吻合



回腸利用新膀胱③



新膀胱前壁縫合



イレウスを防ぐために：
腹膜の温存と新膀胱への縫いつけ

