

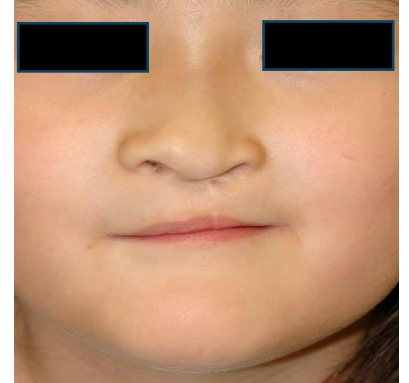
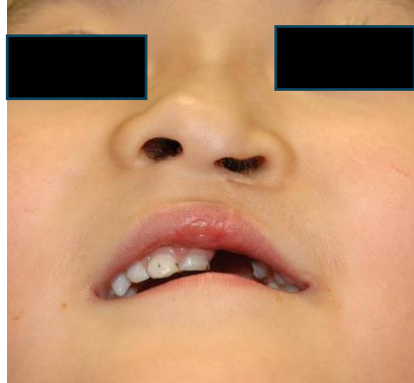
## 当院での鼻形成術

口唇裂手術時鼻の軟骨に対してはその後の成長に影響を与えないよう幼少期には切開を加えたり、糸でとめたりするような手術はいたしません。本格的な修正は第2次性徴後に行います。

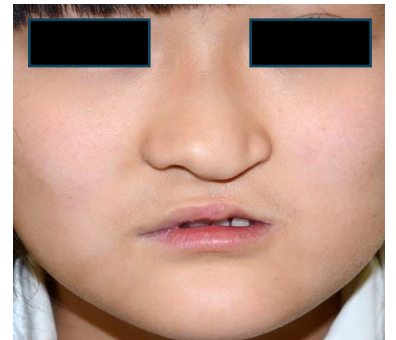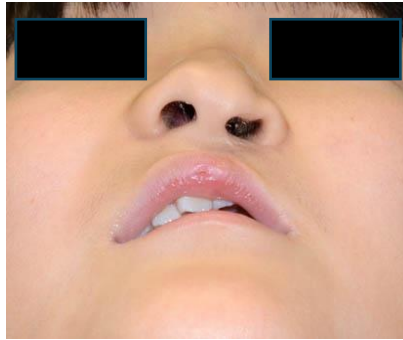
### 症例1：左唇顎口蓋裂

5歳 当科初診時

このあと口唇鼻修正施行

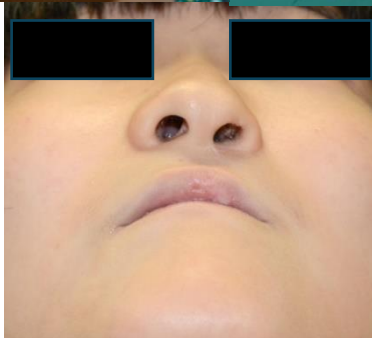
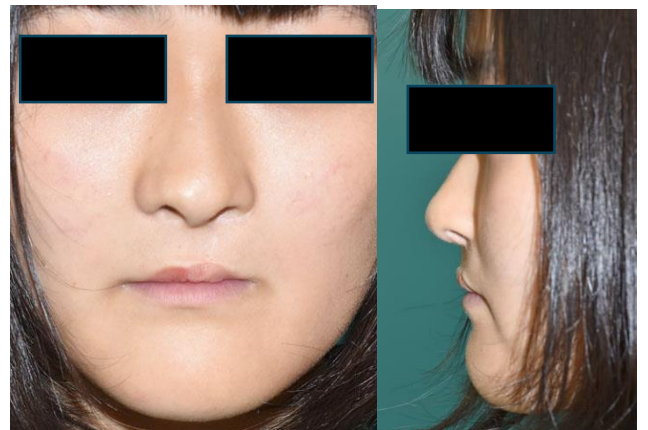
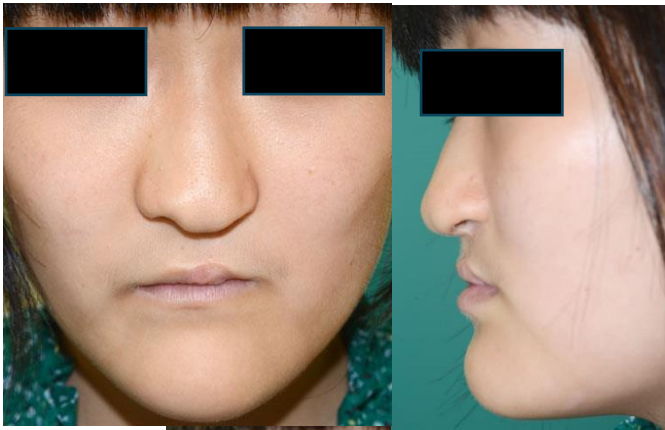11歳 顎裂腸骨移植後

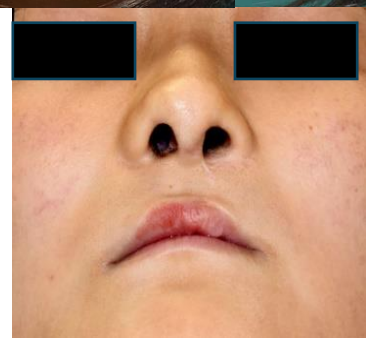

中学入学前に口唇鼻修正術再度施行

その後14歳で鼻の最終修正術施行



14歳 鼻の最終形成術前

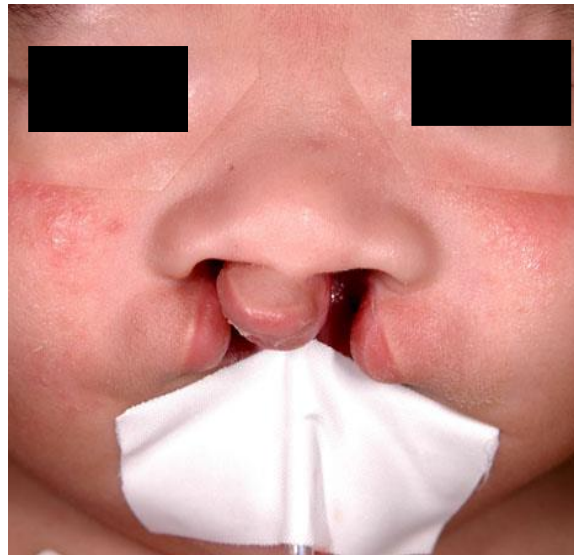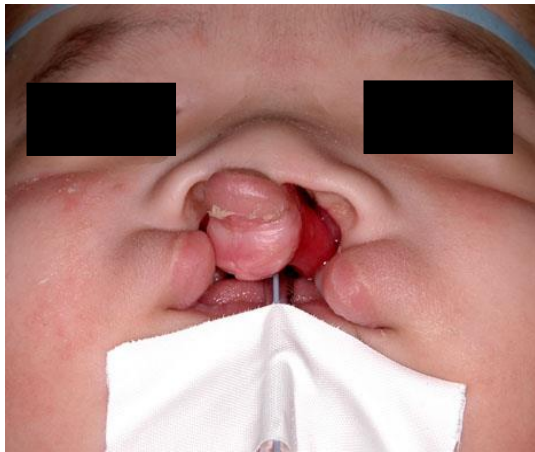


15歳 最終形成術後

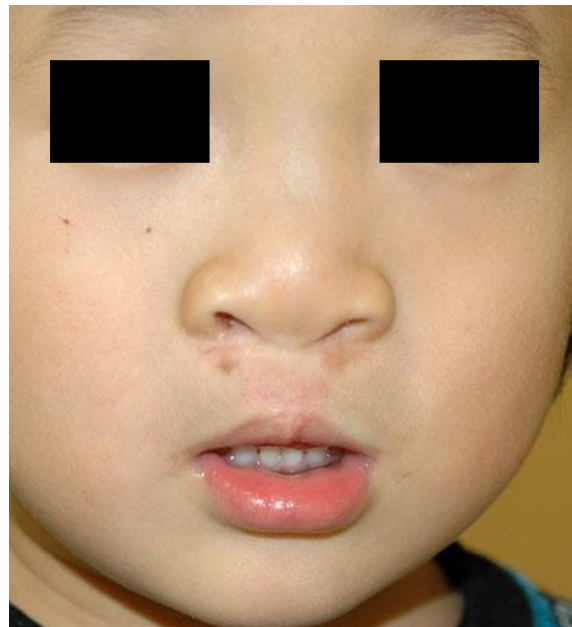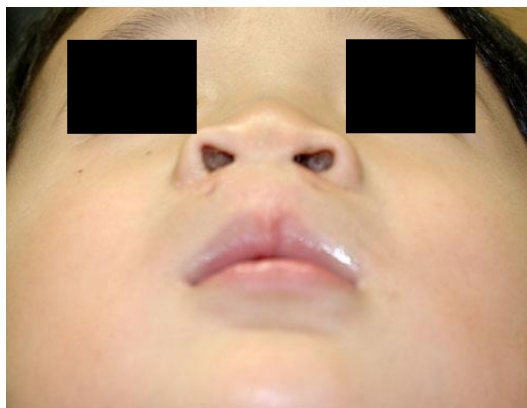(写真掲載承諾済み)

症例 2：両側唇顎口蓋裂

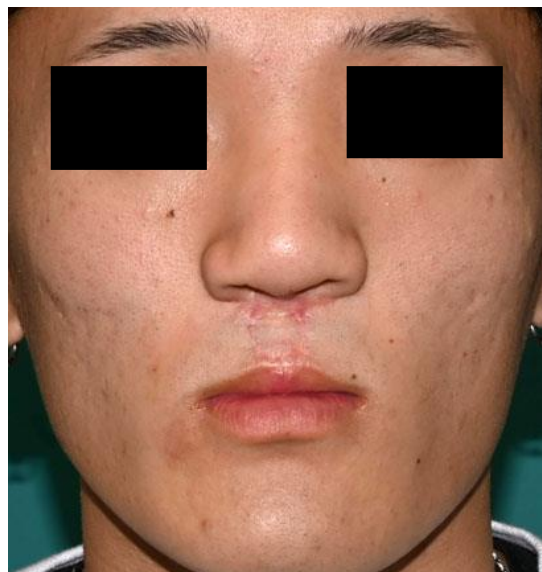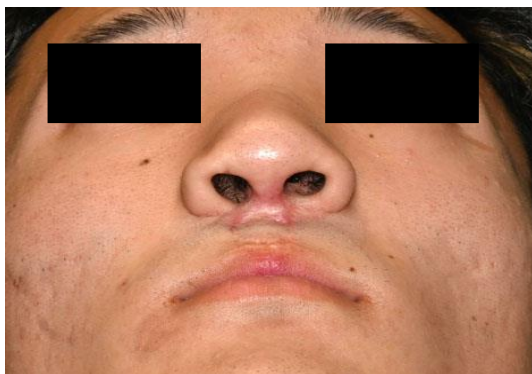生後 3 ヶ月



2 歳



18 歳



(写真掲載承諾済み)