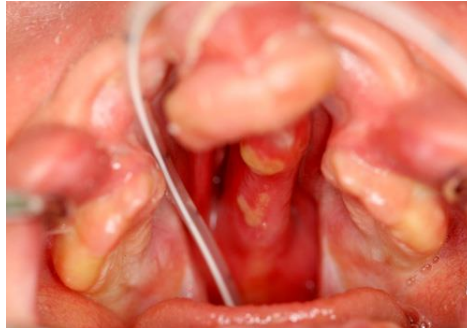

当院での口蓋裂治療

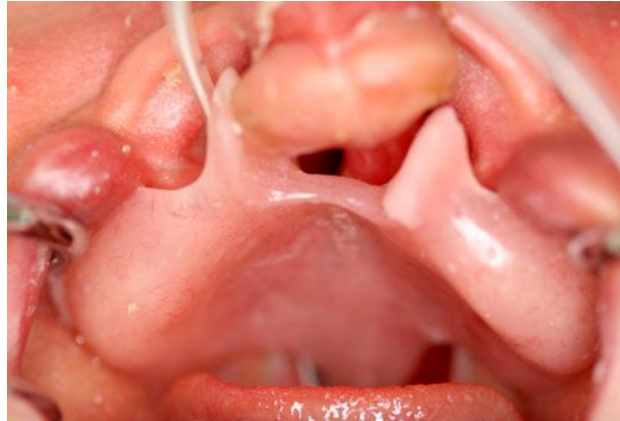当院では口蓋床を哺乳介助目的だけでなく顎形態を正常状態に誘導矯正する目的で作成しています。そして顎裂を伴う症例では口蓋形成術時に歯ぐきの骨膜を連続させることで歯ぐき部分の裂がなくなることを目指しています。そうすることで全例ではありませんが何割かの症例で顎裂部分の骨移植が不要となります。

両側唇顎口蓋裂 初診時

真ん中の歯ぐきが前方突出している



口蓋床作成して顎誘導開始



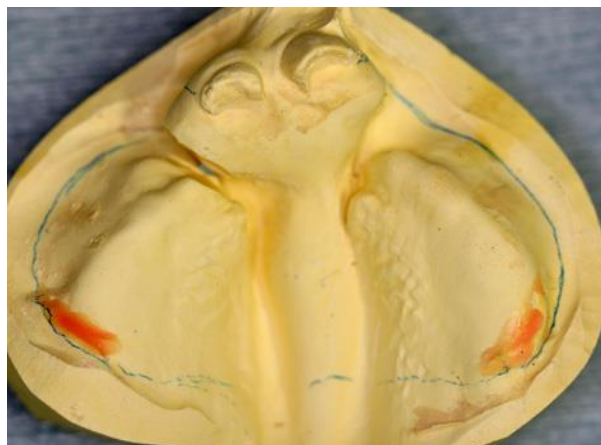
生後3ヶ月 口唇裂手術前

真ん中の突出が改善し歯ぐきが並んできた



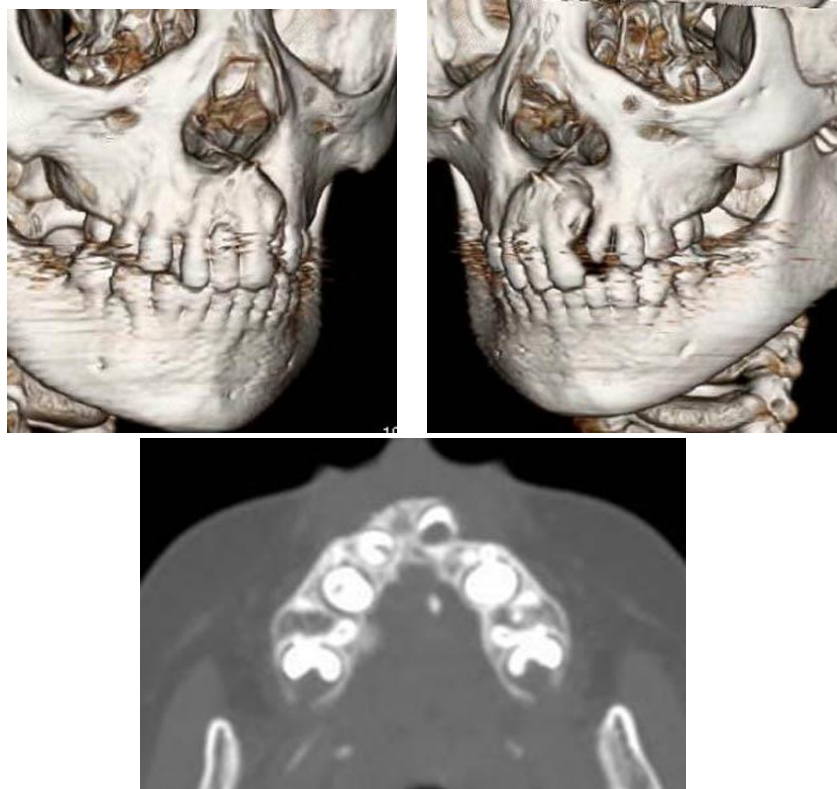
1歳2ヶ月 口蓋裂手術前

後ろの口蓋裂の裂幅が狭くなってきた



5 歳

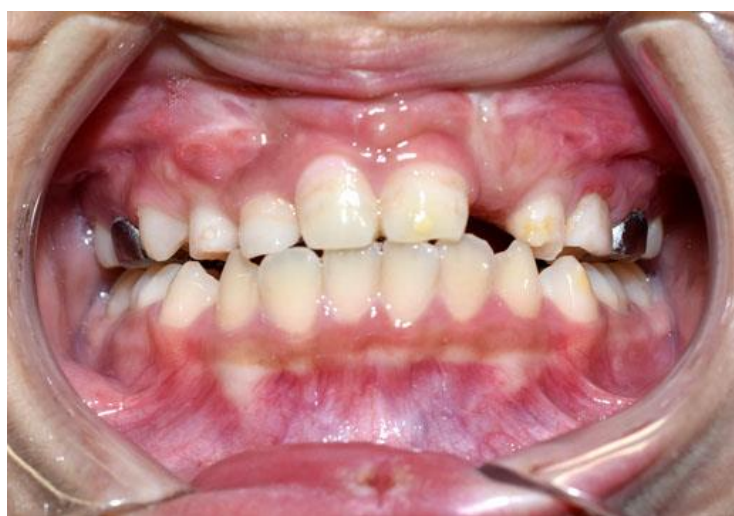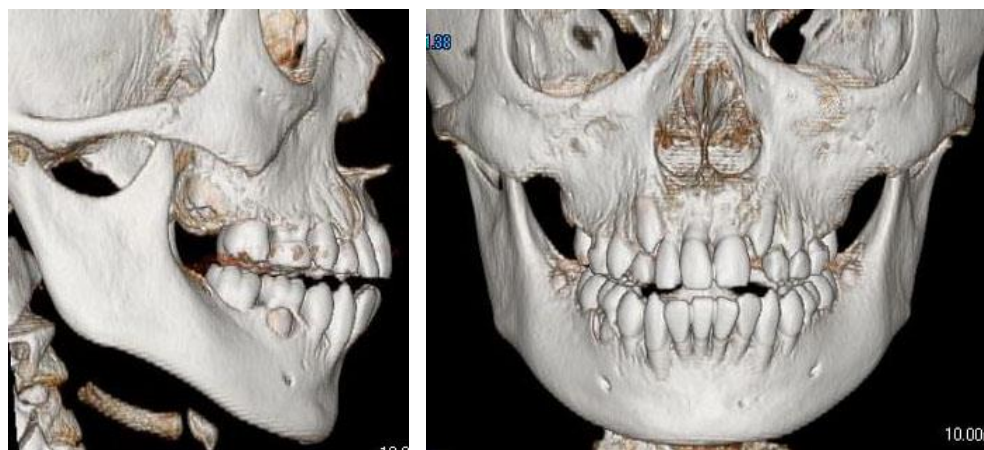歯ぐきは両側とも骨の連続性ができている。
右は骨移植不要、左は骨の連続性はあるが
くぼみがあるため左だけ骨移植施行。



10 歳

骨移植後

申し分ない咬合形態を獲得



(写真掲載承諾済み)